ÜBER DIE

PERIPHERISCHEN ENDORGANE

DER

MOTORISCHEN NERVEN.

B 173.

ÜBER DIE

PERIPHERISCHEN ENDORGANE

DER

MOTORISCHEN NERVEN.

VON

D^R. W. KÜHNE.

MIT 5 KUPFERTAFELN.

LEIPZIG,

VERLAG VON WILHELM ENGELMANN.

1862.

Digitized by the Internet Archive
in 2016

https://archive.org/details/b22392488

DEN PHYSIOLOGEN

HERRN CLAUDE BERNARD

UND

HERRN ERNST BRÜCKE

GEWIDMET

VOM VERFASSER.

Die neuere Zeit hat zahlreiche Untersuchungen über die Ursprungs- und Endigungsweise der Nerven gebracht, welche unsere Kenntnisse über den Bau des Nervensystems mit überraschender Geschwindigkeit bereichert haben. Mit der Entdeckung der WAGNER-MISSNER'schen Tastkörperchen beginnt eine lange Kette von Beobachtungen über die peripherischen Endorgane der sensiblen Nerven. Nicht allein auf die sogenannten einfach sensiblen Nerven, wie die der Haut, hat sich jedoch die Untersuchung beschränkt, sondern sie hat sich fast mit Vorliebe auf die schwierigsten Organe, wie die eigenthümlichen Endausbreitungen der Sinnesnerven ausgedehnt, so dass im Augenblicke die Arbeiten über die Endigungen des Sehnerven, des Hör-, Riech- und Geschmacksnerven die Glanzpunkte der heutigen Histiologie bilden, welche als ein grosses Feld sicherer anatomischer Basis zur experimentellen physiologischen Untersuchung bereit liegen.

Uebersieht man jedoch, was die Physiologie bis heute in der Nervenlehre aufzuweisen hat, so begegnen wir zwar den ausgezeichnetsten Leistungen, allein es scheint, als solle sich hier die mit der unübersehbaren Ausbreitung der Wissenschaft nothwendig gewordene Arbeitstheilung zum Schaden der Sache bewähren, wenn man erwägt, wie wenig physiologischer Nutzen bisher von den glänzenden anatomischen Vorarbeiten in der Sphäre des empfindenden Nervensystems gezogen wurde. Obgleich unübertreffliche Untersuchungen die physikalische Bedeutung der Sinnesorgane kennen gelehrt haben, so ist doch nicht zu verkennen, dass der Erregungsvorgang in den empfindenden Nerven von der Physiologie kaum in Angriff genommen ist. Der motorische Nerv und sein Endorgan der Muskel sind es, welche den Scharfsinn der Physiologen vorzugsweise

beschäftigen. Hier liegen die überwiegenden Erfolge der heutigen Physiologie.

Wenn sich in dem Fortschreiten der histiologischen und der physiologischen Forschung in dieser Weise eine Selbstständigkeit beider kund giebt, indem die Histiologie nun auch ihrerseits in auffallendem Grade das Studium der Endigungsweise des motorischen Nerven verschmäht hat, so scheint es angemessen in einer so dringenden Angelegenheit das System der Arbeitstheilung aufzugeben. Nur das naturhistorische Curiosum der elektrischen Fische ist der Anatomie ein Sporn gewesen die peripherischen Endapparate eines centrifugal wirkenden Nerven zu untersuchen; die Verkettung anderer Nerven dieser Gattung, mit den secretorischen Apparaten oder mit den mächtigen contractilen Organen, welche beinahe die Hauptmasse unseres Leibes bilden, mit den Muskeln nämlich, ist so gut wie gänzlich unbekannt. So möge man es denn entschuldigen, wenn sogenannte Physiologen vom reinsten Wasser sich selbst an die Arbeit gemacht haben. Nachdem ein englischer Praktiker, Bowman, den ersten Schritt zur klaren Erkenntniss des Muskelbaues gethan, hat ein ausgezeichneter deutscher Physiolog, E. Brücke, die Structur der Muskelfaser in einer Weise aufgeklärt, welche für alle Zeiten ein Musterbild optisch-anatomischer Untersuchung bleiben wird.

So möge man es auch dem Verfasser der nachstehenden Blätter verzeihen, wenn er selbst bemüht war die Verkettung der seit lange gekannten motorischen Nervenfaser mit dem Muskel herzustellen, in keiner anderen Absicht, als in der, einem dringenden physiologischen Bedürfniss abzuhelfen.

In diesem Sinne hoffte auch der Verfasser durch die vorstehende Widmung den beiden ausgezeichneten Männern, von welchen er bei der Bearbeitung dieses Gegenstandes so viele Beweise der Freundschaft empfing, ein Zeichen seiner aufrichtigen Dankbarkeit geben zu können.

VORBEMERKUNGEN.

Bei dem Mangel wirklicher Beobachtungen über die letzten Enden der motorischen Nerven in den Muskeln ist es natürlich, dass Ansichten an deren Stelle getreten sind. Unsere neuere Physiologie, welche keine Nervenwirkung in distans kennt, pocht darauf, dass die Nervenfaser jenseits des Sarkolemms im Innern der contractilen Muskelsubstanz enden müsse, während namhafte Histiologen eine solche Verschmelzung zweier verschiedener Organe mit Abscheu von der Hand weisen [1]). Wir finden diesen Abscheu begreiflich zu einer Zeit, wo die meisten histiologischen Untersuchungen einen gewissen mystischen Hintergrund nicht verleugnen können, welcher in den bei Vielen zur Herzenssache gewordenen Lehre von der Zelle beruht. Wir halten es aber auch für sehr an der Zeit daran zu erinnern, wie naheliegend der Gedanke einer Verschmelzung sein muss, bei Geweben, welche zu ihrem grössten Theile aus Wasser bestehen, deren grösstes Volumen gradezu mit Flüssigkeit gefüllt ist. Dies zugegeben sollte man meinen, dass im einzelnen Falle der Widerwille gegen die Annahme einer Verschmelzung zweier Gewebe leicht überwunden werden könne einfach durch den Hinweis auf das nirgends bestrittene Vorkommen dieses Umstandes. Die Ganglienzelle z. B., deren Inhalt allgemein als flüssig angesehen wird, geht allmählig in den überall für solid gehaltenen Axencylinder der Nervenfaser über; ein Ding also, das alle verlangten Charaktere der Zelle an sich trägt, geht in eine Faser über, welche im erwachsenen Thiere keine Spur eines zelligen Baues mehr erkennen lässt, verschmilzt damit im wahren Sinne des Wortes. Die Physiologie geht in ihrer Forderung für die Verkettung des motorischen Nerven

1) In dieser Beziehung verdient es einige Beachtung, dass unter den älteren Anatomen schon Monroe in seinem Prachtwerke die Verschmelzung einer Nervenfaser mit einer Muskelfaser abbildet. Die Beobachtung wurde bei auffallendem Lichte gemacht. Jedoch geht aus der Abbildung selbst hervor, dass Monroe die wahre Nervenendigung nicht gesehen hat, obwohl die bildliche Darstellung in anderer Beziehung sehr naturgetreu ist.

mit der Muskelsubstanz aber gar nicht mal so weit; sie kann nur nicht annehmen, dass der Nerv ohne eine eigenthümliche Vorrichtung, durch eine zähe Membran hindurch, wie das Sarkolemm, Wirkungen ausübe. Leugnet man eine specifische Endigungsweise des motorischen Nerven im Muskel, sei es mit einer Durchbohrung des Sarkolemms, oder mit einer Verschmelzung mit demselben, so muss man zu der alten Ansicht ihres schlingenförmigen Umbiegens zurückgehen, wenn man nicht annehmen will, dass die Nervenfaser irgendwo mit stumpfem Ende aufhöre. Es ist bekannt, wie die Existenz von Endschlingen durch alle histiologischen Untersuchungen immer mehr zurückgedrängt wurde, wie alle früher beobachteten Endschlingen zuletzt noch einem anderen Nervenende weichen mussten, das aus ihnen hervorging. Wenn Kölliker[1]) dagegen ein Beispiel von Endschlingen aufführt, und gegen das Drängen der Physiologen damit Klage führt, so ist darauf zu erwidern, dass die von ihm entdeckte netzförmige Ausbreitung der Nerven im elektrischen Organe von Torpedo gar nichts mit den Endschlingen der alten Annahme gemein hat, da eine Netzbildung am Ende einer einzelnen Nervenprimitivfaser viel eher wie eine stumpfe Endigung aufzufassen ist. Zur wahren Bildung einer Endigung mit Schlingen gehört die Vereinigung zweier Nervenprimitivfasern, welche beide schon im Stamme des Nerven vertreten sind. Jede andere Art von Schlingen kann nur eine Modification der stumpfen Endigung sein.

Aber auch diese Annahme, dass also eine Nervenfaser ohne Weiteres abbrechen könne mit einem stumpfen Ende, findet Vertreter. Den Verfasser einer Arbeit über die Froschzunge[2]) scheint eine gewisse liebenswürdige Rathlosigkeit bei der Anschauung seiner Präparate veranlasst zu haben, das Aufhören der Nervenfasern mit stumpfem Ende in den Zungenpapillen für das Endergebniss der Beobachtung auszugeben. Da es sich hier entweder um Muskelnerven oder um Geschmacksnerven handelt, so legen wir einigen Werth darauf, dass auch dies widerlegt wurde, durch die Untersuchungen von Key nämlich über die Endigung der Geschmacksnerven in der Froschzunge[3]). Somit bliebe also nur noch der Muskel übrig als derjenige Ort, wo die erwähnten, von den Histiologen seit langer Zeit mit Liebe gepflegten Vorstellungen über die Endigungsweise von Nervenfasern Platz finden könnten. Beide Annahmen setzen voraus, dass der Nerv irgendwo von seiner Flanke aus erregend auf die Muskelfaser wirken könne.

---

1) Kölliker, Zeitschrift für wissenschaftliche Zoologie von? Siebold u. Kölliker.
2) Hoyer, Archiv f. Anat. u. Physiol. herausg. von du Bois-Reymond u. Reichert. 1859.
3) Key, Virchows Archiv. 1861.

Ich habe mich bemüht die Unmöglichkeit einer solchen Wirkung des Nerven in die Ferne durch einen Versuch nachzuweisen. Derselbe fusst darauf, dass in einem Muskel des Frosches, dem Sartorius, fast alle Nervenfasern an ihrer Flanke wenigstens einmal mit jeder einzelnen Muskelfaser in Berührung kommen, ganz so, wie es von Reichert so ausführlich für den Brusthautmuskel des Frosches dargethan worden ist. Existirt eine solche Möglichkeit der Uebertragung des Reizes vom Nerven auf den Muskel, wie sie für die bezeichnete anatomische Anordnung nothwendig wäre, so müsste der Muskel jedesmal mit seinen sämmtlichen Fasern zucken, wenn nur eine seiner Nervenfasern, oder wenn eine beliebige, abzusondernde Zahl derselben erregt würde. Demnach besteht der Versuch darin, dass man den Nerven des Muskels in zwei Stränge zerfasert, und einen derselben reizt. Der Erfolg dieses Experimentes ist, dass der Muskel jetzt nur theilweise zuckt, dass nur einige Fasern an der Zuckung Theil nehmen, während viele andere ruhig bleiben. Werden hingegen beide Stränge zugleich gereizt, so zuckt der Muskel mit sämmtlichen Fasern.

Da hieraus unmittelbar hervorgeht, dass von einer Uebertragung des Reizes durch die Flanken des erregten Nerven nicht die Rede sein kann, der Versuch mithin für die Fragen über das Verhalten der motorischen Nerven an ihrer Peripherie von äusserster Wichtigkeit ist, so wird es gestattet sein, denselben vor Einwänden zu schützen. Man hat diesen Versuch einen angeblichen[1]) genannt, um damit das Misstrauen gegen die Möglichkeit seiner Ausführung zu bezeichnen, welche in der That jedem Ungeübten schwer werden würde, der nicht gewohnt ist, mit so feinen Nerven, wie dem des Sartorius eines Frosches, zu experimentiren. Die Natur hat aber auch für gröbere Hände gesorgt, indem sie uns in der Anordnung der Stränge eines Froschischiadicus das Mittel gab, denselben Versuch ohne künstliche Zerfaserung des Nerven auszuführen. Der Plexus ischiadicus des Frosches besteht aus drei Strängen, von denen der äussere feinste Ast hart vor dem Austritt der Nerven aus der Beckenhöhle in die Fleischmassen des Hinterschenkels mit seinem dickeren Nachbar eine Anastomose eingeht. Man breite nun die drei Stränge des Nervenplexus gesondert auf einer Glasplatte aus, präparire den Sartorius des entsprechenden Schenkels frei und entferne die übrigen Muskeln des Oberschenkels, jedoch so, dass die Verbindung des Sartorius mittelst seines Nerven unverletzt bleibt. Reizt man jetzt den äusseren feinen Strang des Plexus ischiadicus mit schwachen Inductionsströmen, so sieht man auf der Oberfläche des Sartorius ein leises

1) Reichert, Archiv f. Anat. u. Physiol., herausgeg. von du Bois-Reymond u. Reichert. 1860. Hft. 4.

Flimmern, und in der Tiefe des Muskels schwache zuckende Bewegungen eintreten, welche aber zu schwach sind, um den ganzen Muskel zur Verkürzung zu bringen. Wird statt des feinen Nervenstranges der folgende stärkere gereizt, so verkürzt sich der Muskel in seiner ganzen Masse. Keine Frage also, dass in dem ersten Falle nur wenige Nervenfasern den Reiz bis an den Sartorius fortleiteten, und eine Menge von Muskelfasern, welche sie theils umschlingen, theils bei ihrer Verzweigung wenigstens streifen, ganz unerregt liessen, während ganz bestimmte Gruppen anderer Muskelfasern von ihnen aus in den Zustand der Contraction übergeführt wurden. Schon bei einer früheren Gelegenheit wurden die Einwände zurückgewiesen, welche aus dem Elektrotonus, dem Hineinspielen einer paradoxen Zuckung gegen diesen Versuch hergeleitet werden könnten. Es genügt hier nur noch hinzuzufügen, dass der Erfolg des Experiments unverändert bleibt, wenn statt elektrischer Reize, tetanisirende chemische Reize, wie Kochsalz oder Glycerin auf den Nerven gebracht werden.

Nachdem der Versuch in der jetzigen Form so leicht von Jedermann wiederholt werden kann, dürfen wir uns wohl der Hoffnung hingeben, er werde nicht wieder Anstoss geben zu Selbstbekenntnissen experimenteller Unkenntniss[1]).

Bei so deutlichen Anzeichen, wie die jetztvorliegenden, wird es keiner Rechtfertigung bedürfen, wenn wir mit einer ganz bestimmten Hypothese an die Aufsuchung der letzten Endigungen des Nerven im Muskel gingen. Es sind ja nicht nur die allgemeineren physiologischen Resultate, welche ein innigeres Zusammenhängen von Nerv und Muskelfasern wahrscheinlich machten, sondern die bereits vorliegenden vereinzelten Beobachtungen rein anatomischer Natur berechtigten bereits zu einer solchen Annahme. Am Froschmuskel war es uns schon gelungen, eine feste, schwer zertrennbare Verbindung des Nerven mit einer Muskelfaser ohne sichtbares verknüpfendes Bindegewebe nachzuweisen, und an den Muskeln der Insecten konnte mit Leichtigkeit der Nervendurchtritt durch das Sarkolemm beobachtet werden[2]). Die Untersuchung musste also ganz naturgemäss von der Hypothese ausgehen, dass es möglich sei, eine gleichsam mit Nerven gestielte Muskelfaser sichtbar zu machen.

Unter dieser Voraussetzung war es klar, dass das Studium der Nervenendigung zum Ziele führen musste, wenn es gelang, eine Muskelfaser ohne besondere mechanische Misshandlung in ihrer ganzen Länge zu isoliren, indem sich annehmen liess, dass dann

1) Siehe Reichert a. a. O.
2) W. Kühne, Myologische Untersuchungen p. 67 u. 68.

doch irgendwo Spuren des abgerissenen Nerven, oder Stellen entdeckt werden müssten, die sich auch optisch verschieden von der durchweg gleichartig gebauten Faser verhalten würden. Diese Voraussetzung hat sich bewährt, denn es ist durch eine systematische Isolirungsmethode gelungen bei jedem in Untersuchung genommenen Muskel die letzte Endigung des dazu gehörigen Nerven zur Anschauung zu bringen.

Methoden zur Isolirung von Muskelfasern.

Alles hier zunächst Folgende bezieht sich, sobald nicht etwas anderes ausdrücklich bemerkt wird, auf einen bestimmten Muskel des Frosches, auf den Sartorius, dessen genauere anatomische Untersuchung aus vielen bekannten Gründen für die Physiologie von besonderem Interesse schien. Erst am Schlusse dieser Abhandlung soll der Muskeln anderer Thiere gedacht werden.

Die älteste bekannte Methode Muskelfasern zu isoliren, besteht in der Maceration derselben durch Fäulniss, oder durch starke Mineralsäuren, und nachheriges Zerfasern mit Hülfe von Präparirnadeln. Wer es jemals versucht hat auf diese Weise Muskelfasern in grosser Menge zu isoliren, wird wissen, dass es rein unmöglich ist, eine zolllange einzelne Faser zu erhalten. Die Arbeit mit der Nadel zerreisst, verzerrt und zerstört zu sehr, um so feine Gebilde in der gewünschten Weise der Beobachtung zugänglich zu machen. Leichter gelingt es auf einem anderen Wege bei grosser Sorgfalt das Ziel zu erreichen, nämlich auf dem, welchen Rollet[1]) befolgte, als er das Vorkommen spitzer Enden von Muskelfasern und die spindelförmige Aneinanderlagerung derselben im Inneren grösserer Muskelgruppen entdeckte. Er besteht in einer Zerfaserung gekochter und später mit Glycerin feucht erhaltener Muskeln. Bei nicht zu complicirt gebauten Muskeln mag es so wohl gelingen eine Faser in ihrer ganzen Ausdehnung zu isoliren. Für den vorliegenden Zweck liess sich aber von dieser Methode kein Gebrauch machen, da das Arbeiten mit der Nadel eben auch Stellen erzeugte, welche der Klarheit des Bildes Eintracht thaten. Nach längerem Kochen sollte zwar das Bindegewebe, welches die Muskelfasern aneinander heftet, in Leim verwandelt werden, nach dessen Auflösung der Muskel von Rechtswegen ganz in seine einzelnen Fasern zerfallen müsste. Die verbindende Substanz des Muskels scheint sich aber nicht so leicht beseitigen zu

1) Rollet, Sitzungsberichte der k. k. Akademie zu Wien 1859.

lassen, obwohl vielleicht die Nerven selbst im Verein mit den Blutgefässen das weitere Aneinanderheften der Fasern vermitteln. Vollständig wird jedoch das Zerfallen des Muskels erreicht, wenn man ihn bei höherer Temperatur bei 120—140° behandelt. Rollet hat eine sehr sinnreiche Methode angegeben, diesen Versuch auszuführen. Man bringt den Muskel in ein kleines Glasrohr, das man vor der Lampe an beiden Enden zuschmilzt. Erwärmt man jetzt das Röhrchen im Sandbade etwa 10 Minuten lang auf 120—140°, so verwandelt sich alles intermuskuläre Bindegewebe in Leim, während der Muskel zugleich durch die Absperrung in dem engen Raume vor dem Eintrocknen geschützt bleibt. Man braucht darum nur das Röhrchen aufzuschneiden und mit seinem Inhalte in warmes Wasser zu werfen, um den Muskel nach kurzem Schütteln in seine sämmtliche Fasern zerfallen zu sehen, welche dann frei und unverletzt in der Flüssigkeit umhertreiben.

Die so isolirten Fasern bilden jetzt ein herrliches Object zum Studium ihrer Form, allein es hat mir niemals gelingen wollen, Nerven in deutlich erkennbarer Gestalt daran zu entdecken. Auch wird die Muskelfaser bei dieser Behandlung zu undurchsichtig, und ist nur durch zu heftig wirkende Agentien, wie z. B. verdünnte Natronlösung aufzuklären, welche ihrerseits viel zu zerstörend wirken.

Vor kurzer Zeit hat Weissmann[1]) angegeben, dass man einen Muskel vollständig zu Fasern zersprengen könne, wenn man ihn kurze Zeit mit sehr concentrirter Kalilösung behandle. Das Mittel ist in der That vorzüglich, da man auf diesem am wenigsten umständlichen Wege Faser für Faser isoliren kann. Das Reagens hat aber auch den Uebelstand, dass die Muskeln zu undurchsichtig und weiss werden, dass ferner der geringste Druck mit dem Deckgläschen dieselben auseinandertreibt, und dass jeder Versuch, die gewünschte Durchsichtigkeit herzustellen, daran scheitert, dass sich die Faser im zugesetzten Wasser sofort ohne Rückstand auflöst. Nach so vielen fehlgeschlagenen Versuchen mussten wir uns endlich zu der scheinbar gröbsten Methode bequemen, nämlich jener Isolation von Muskelfasern, welche Budge entdeckte, als er die von den Botanikern zum Maceriren benutzte Mischung von chlorsaurem Kali und Salpetersäure auf die Muskeln anwandte.

Die Behandlung zur Darstellung isolirter möglichst gut erhaltener Muskelfasern ist folgende: Man bedeckt den Boden eines Becherglases mit Krystallen von chlorsaurem Kali, befeuchtet dieses schwach mit destillirtem Wasser, und giesst etwa das 4fache

1) Weissmann, Zeitschrift f. rationelle Medicin, von Henle u. Pfeuffer. 1861.

Volumen sogenannter reiner concentrirter Salpetersäure der Laboratorien hinzu. Die Mischung wird einmal tüchtig umgerührt und der Muskel dann mit einem Glasstabe unter die Krystalle des noch ungelösten Salzes vergraben. Der Muskel zieht sich sofort stark zusammen und wird nach einiger Zeit bräunlich. Es ist nöthig, ihn durch die Salzkrystalle auf den Boden niederzudrücken, da er in der Flüssigkeit schwimmt, und darum an einer Fläche leicht zu wenig, an der andern leicht zu viel verändert wird. Nach einer halben Stunde nimmt man ihn mit dem Glasstabe heraus und übergiesst ihn in einem Proberöhrchen mit Wasser. Zerfällt er beim heftigsten Schütteln des mit dem Finger verschlossenen Glases nicht, so thut man ihn in die Mischung zurück, und probirt von fünf zu fünf Minuten von Neuem in derselben Weise, bis man zuletzt eine dicht mit einzelnen Fäserchen erfüllte Flüssigkeit bekommt. So ist man sicher die isolirten Muskelfasern in dem zur Untersuchung tauglichen Zustande zu bekommen. Selbstverständlich ist die Mischung von chlorsaurem Kali und Salpetersäure sehr veränderlicher Natur, weshalb man gut thut, sie immer frisch zum Gebrauche zu bereiten. Bei einigem Stehen entweichen daraus Sauerstoff und Chlorgas, und es ist darum nicht zu verwundern, wenn die Wirkungen verschieden ausfallen, je nach dem Alter der Masse. Man hüte sich ferner dem chlorsauren Kali zu viel Wasser zuzusetzen. Die Wirkung wird dadurch verzögert, die längere Anwesenheit des organischen Körpers giebt Gelegenheit zur Bildung von salpetriger Säure, und diese veranlasst die Entstehung chloriger Säure. Hierauf scheint es zu beruhen, dass die Muskeln bei schlechter Behandlung oft nicht recht zerfallen, und wenn sie zerfallen, schliesslich die Fasern selbst zerreissen, indem sie weich und breiig werden. Man erkennt diese Art der Einwirkung sofort, wenn die Muskeln statt bräunlich strohgelb werden.

Diese Angaben passen jedoch nicht für alle Muskeln des Frosches. Die Isolirung der Muskelfasern besteht im Grunde natürlich nur in der Auflösung oder Lockerung des intermuskulären Bindegewebes. Ein Gastroknemius, der bis in seine Tiefe hinein mit dicken Sehnenmassen durchsetzt ist, bedarf darum einer andern Behandlung, als ein nur spärlich mit Bindegewebe durchsetzter Sartorius. In diesem Umstande finden unsere von Budge etwas abweichenden Vorschriften zur Muskelfaser-Isolirung ihre Erklärung. Hätten andere Untersucher, wie z. B. Weissmann und Deiters[1]) selbst die Anwendung dieser Methoden gehörig versucht, so würde vermuthlich nicht so voreilig der Stab darüber gebrochen sein. Die Abänderung, welche von Wittich ange-

1) Deiters, Archiv f. Anat. u. Phys. hersgb. von du Bois-Reymond und Reichert. 1861.

geben[1]), und welche darin besteht, dass die Muskeln in einer mit Wasser stark verdünnten Mischung von chlorsaurem Kali und Salpetersäure gekocht werden, ist zwar zur Untersuchung des Baues der Muskelfaser und der dazwischen vorkommenden zelligen Elemente sehr empfehlenswerth, sie kann aber deshalb nicht zur Beobachtung der Endigungsweise der Nerven benutzt werden, weil die Muskelfasern noch mit Nadeln zerfasert werden müssen, wobei die Nerven meist da abreissen, wo die Untersuchung ihren Anfang nehmen muss, nämlich hart am Sarkolemm.

Von der Verknüpfung der Nervenfaser mit der Muskelfaser.

Zur Untersuchung der isolirten Muskelfasern thut man gut, dieselben in einer Glasschale reichlich mit Wasser zu übergiessen. Sie bleiben dann wochenlang in geeignetem Zustande, da Fäulniss nicht eintritt. Man nimmt sodann die einzelnen Muskelfaden mit einem feinen Stahlhäkchen heraus, und untersucht jeden einzeln unter dem Mikroskop. Im durchfallenden Lichte zeigen sie ein etwas glänzendes, wachsartiges gelbes Aussehen. Das Sarkolemm ist überall wohl erhalten, die Kerne sind deutlich, ebenso wie das darin enthaltene Kernkörperchen. Nur die Querstreifung ist eigenthümlich matt und besteht nicht aus je doppelten Streifen, sondern aus einfachen Linien. Die ganze Faser ist etwa um ein Dritttheil ihrer Länge verkürzt. So wie man nun eine solche Faser nach und nach in ihrer ganzen Ausdehnung durch das Sehfeld gehen lässt, fällt an ihr irgendwo ein Anhängsel auf, das, wie gezeigt werden soll, aus Nerven besteht.

Ich bediente mich bei allen diesen Beobachtungen eines ganz vorzüglichen Hartnackschen Immersions-Systems No. 10, dessen Leistungen alle andern von mir gesehenen Mikroskope, selbst die besten englischen und amerikanischen übertrafen. Mit Hülfe dieses Instruments sieht man an diesen Anhängseln der Muskelfaser zunächst eine deutlich doppelt contourirte Scheide, welche eine krümliche zusammengeschrumpfte Masse umschliesst, die ohne Zweifel dem durch die Säure veränderten Nervenmark mit Einschluss des Axencylinders entspricht. Diese Masse unterscheidet sich von dem Inhalt des Muskels, der gelblich erscheint, sehr deutlich durch ihre Farblosigkeit. In den meisten Fällen ragt sie als pfropfartige Verlängerung aus dem abgerissenen Ende des Nerven hervor. Die Art, wie die den Muskeln anhängenden Gebilde sich theilen, ist ferner

1) v. Wittich, Königsberger med Jahrb. Bd. III. Hft. 1. p. 46.

so charakteristisch für die Nerven, dass es gar keine Frage sein konnte, es handle sich hier um die letzten an der Muskelfaser festsitzenden Nervenendigungen. Wir können hierfür einfach noch anführen, dass diese Gebilde sehr leicht zu unterscheiden waren von den bisweilen noch um die Muskelfasern sich schlingenden Capillaren. Diese letzteren zeigten ein durchweg gelbes Aussehen und waren stets mehr oder minder mit geschrumpften und sammt dem Kern deutlich kenntlichen Blutkörperchen gefüllt. Ueberdies gelang es leicht die einzelnen Muskelfasern durch längeres heftiges Schütteln mit Wasser ganz von solchen anhängenden Blutgefässen zu befreien, während die Nervenästchen hartnäckig daran haften blieben.

Es handelte sich jetzt nur noch darum, zu sehen, wie die Nervenästchen mit der Muskelfaser so fest verknüpft waren. Ich sah, dass den letzten immer noch dreifach contourirten[1]) Ausläufern der Nerven eine krümliche Masse anhing, die eine kurze Strecke weit zwischen Muskelinhalt und Sarkolemm sich hinzog. Alle Bemühungen durch Behandlung mit Reagentien, wie mit Glycerin oder Natron, in diesem krümlichen Chaos eine constante Structur zu erkennen, blieben jedoch vergebens. Es lag auf der Hand, dass die heftig wirkende Säuremischung grade den intramuskulären Theil des Nerven entstellt hatte, was in weiterem Verlauf dieser Mittheilung bestätigt werden wird. Mit voller Entschiedenheit liess sich aber darthun, dass in jeder Muskelfaser ein Nerv wirklich eintrete. Man brauchte sie nur vorsichtig hin und her zu wälzen, um nach Wunsch eine bereits beobachtete Nervenendigungsstelle auch im Profil zu sehen. In ganz vollendeter Klarheit sieht man dann die Scheide des Nerven continuirlich in die des Muskels übergehen; Nervenscheide und Sarkolemm bilden ein einziges Rohr. Zwischen dem Sarkolemm und der geronnenen contractilen Substanz liegt dann die erwähnte krümliche Masse, durch ihr dunkles starkkörniges Aussehen sowohl von dem Inhalt des extramuskulären Nerven wie von der Muskelsubstanz gleich verschieden. Es bleibt der Beschreibung dieses Bildes noch hinzuzufügen, dass die Nerven nie ohne eine mehr oder minder reiche Theilung mit meist sehr kurzen Aesten in den Muskel übergehen. Diese Theilung erzeugt auf einem sehr kleinen Raume so viele Aestchen, dass ich annehmen muss, sie sei nur ausnahmsweise bisher gesehen worden. Alle mir bekannten Abbildungen über peripherische Theilungen der Nerven in den Muskeln entsprechen nicht

1) Die 3 Contouren der Nerven werden gebildet: erstens durch die doppelten Contouren der Nervenscheide, und zweitens durch den einen Contour, welcher der äusseren Grenze des geronnenen Markes entspricht. Die ganze Nervenfaser besitzt darum 6 Contouren.

diesem Bilde. Endlich sei noch erwähnt, dass auf diesem Wege ermittelt wurde, wie solche letzten Nervenverästelungen, die ich von hier ab Nervenendbüsche nenne, an der Muskelfaser in ganz inconstanter Zahl vorkommen, dass bald nur einer, bald eine grössere Anzahl vorhanden waren.

Somit erwies sich die Untersuchung solcher Muskelfasern, welche mit der genannten Mischung isolirt waren, als höchst zweckmässig, um ein Bild zu erhalten von der topographischen Vertheilung ihrer Verknüpfungspunkte mit den Nerven. Das Object ist so klar, dass dem Beobachter die Nervenendbüsche auch in der ungünstigsten Lagerung nicht entgehen können, falls darnach gesucht wird. Jedem, der das Bild einmal gesehen, wird es Wunder nehmen, dass es nicht längst die Aufmerksamkeit Derjenigen erregte, welche so viele Muskelfasern behufs der Zählung näher untersuchten. Ich kann hinzufügen, dass auch minder vorzügliche Mikroskope, als die neuen Hartnackschen Immersionsinstrumente die Nervenenden in hinreichender Deutlichkeit erkennen lassen, obwohl die feineren Details, wie z. B. die bis ans Ende sich erhaltende doppelte Contourirung der Schwann'schen Nervenscheide natürlich verloren gehen.

So weit hatte uns also die Untersuchung geführt. Wir konnten für jede Muskelfaser den Beweis führen, dass ihr Sarkolemm von einem Nerven durchbohrt werde[1]). Wir wenden uns nun zu einer andern Methode, welche uns zeigen wird, was aus der in der Muskelfaser liegenden Fortsetzung des Nerven wird.

Neue Methode zur Isolirung von Muskelfasern.

In grosser Menge angestellte Bemühungen mit schneidenden Instrumenten aus einem unter Serum oder Zuckerlösung liegenden frischen Sartorius Fasern in grösserer Länge zu isoliren, schlugen vollkommen fehl. Wir mussten uns also wieder nach einer chemischen Isolationsmethode umsehen, und zwar nach einer solchen, welche nur das Bindegewebe, nicht aber die Nerven und die Muskeln angreife.

Dr. Rollet hat gezeigt, dass man durch Behandlung einer Sehne mit Barytwasser, welche man nachher durch äusserst vorsichtiges Zusetzen sehr verdünnter Essig-

1) Budge hat früher schon angegeben, dass das Sarkolemm nach sehr langer Behandlung mit chlorsaurem Kali und Salpetersäure endlich aufgelöst wird. Diese Beobachtung kann hier bestätigt und erweitert werden. Die Muskelfasern bilden dann einen geronnenen Cylinder ohne membranöse Umhüllung, grade wie die Nerven, welche in der Regel auch dann noch den Muskeln anhaften. Dies Verhalten zeigt mehr, als alles Andere, dass der Nerv wirklich durch das Sarkolemm hindurchtritt, und mehr oder minder fest mit der contractilen Substanz verwachsen ist.

säure wieder genau neutralisirt, die Fibrillen des Sehnengewebes leicht isoliren kann, und er hat im Verfolge dieser Versuche gefunden, dass die einzelnen Sehnenfibrillen durch eine in Barytwasser lösliche Kittsubstanz verbunden werden. In der Vermuthung, dass die Fasern des Muskels durch dieselbe Kittsubstanz verbunden seien, behandelte ich frische Froschmuskeln ebenfalls mit verdünntem Barytwasser, liess sie 24 Stunden darin liegen, und wusch dann den überschüssigen Baryt mit der grade zur Neutralisation hinreichenden Menge Essigsäure aus. Bei dem Versuche jetzt durch heftiges Schütteln mit Wasser den Muskel in seine einzelnen Fasern zu zerfällen, zeigte sich allerdings eine unverkennbare Aufblätterung desselben, allein die vollständige Isolirung der Fasern misslang, und nur mit äusserster Sorgfalt war es möglich durch die Präparation mit Nadeln längere Stücke isolirter Muskelfasern zu gewinnen. Ich gab darum auch diese Methode auf, kann aber nicht umhin, sie Denjenigen zu empfehlen, welche sich einen Einblick verschaffen wollen in der Anordnung der Bindegewebsfibrillen, welche in zierlichen Netzen und Verzweigungen die Muskelfasern umspinnen, und sie mit den Gefässen und Nerven in fester Verbindung erhalten.[1])

Diese Bindegewebsfibrillen waren es also, welche gelöst werden mussten, und zwar unter Schonung der Nerven und Muskelfasern. Bekanntlich wird die Ueberführung des Bindegewebes in Leim bedeutend befördert durch Säuren, ja es ist möglich die Bildung des letzteren auszuführen bei einer von der Siedhitze weit entfernten Temperatur. Heintz hat gefunden, dass man nach der Behandlung von Sehnenstückchen mit schwefliger Säure, oder sehr verdünnter Schwefel- oder Chlorwasserstoffsäure, nach dem Auswaschen der Säure, durch längeres Erwärmen in Wasser von 40° C., reichliche Mengen eines klaren, farblosen, gelatinirenden Leimes erhalten kann.

Dieses Verfahren ist es, welches auch das die Muskelfasern verbindende Sehnengewebe vollständig zu beseitigen gestattet. Nach vielen Versuchen habe ich es am vortheilhaftesten gefunden nicht schweflige Säure oder Chlorwasserstoff, sondern Schwefelsäure anzuwenden, welche in passender Verdünnung die Muskelfaser am wenigsten verändert. Man bereite sich eine Säure, welche im Liter Wasser 0,1 Gr. Schwefesäure von 1,83 spec. Gew. enthält. In diese Mischung, welche gut bereitetes blaues Lackmus-

1) Eine gesättigte Barytlösung oder zu lange Behandlung mit verdünntem Barytwasser verändert die Muskelfasern in eigenthümlicher Weise. Die ganz farblosen Froschmuskeln werden gelb, und dabei undurchsichtig und brüchig. Unter dem Mikroskop findet man dann gewisse Muskelfasern, deren stellenweise vollkommen erhaltenes Sarkolemm keine quergestreifte Masse, sondern ein Gewirr von kreuz und quer übereinanderliegenden meist kurz abgerissenen Fibrillen umschliesst. Von eben solchen Fibrillenstückchen, welche statt der Querstreifung ein mehr punktirtes Ansehen besitzen, ist auch der umgebende Wassertropfen grösstentheils erfüllt.

papier grade schön roth, nicht ziegelroth färbt, wirft man den nicht präparirten Sartorius eines eben getödteten Frosches, schüttelt ihn damit und lässt ihn 24 Stunden darin liegen. Von Zeit zu Zeit prüft man mit Lackmuspapier die Reaction der Flüssigkeit. Hat der Säuregrad merklich abgenommen, so wird sie abgegossen und der Muskel mit neuen Mengen derselben behandelt. Diese Vorsichtsmassregeln sind nicht zu versäumen, weil der Muskel bei Ueberschreitung des richtigen Säuregrades stark aufquillt, bei nicht ausreichender Säurung nicht zerfällt. Im Anfange verkürzt er sich stark, wird weiss und trübe, nach einigen Stunden dehnt er sich aber wieder fast zu seiner vorigen Länge aus, und wird dabei wieder durchsichtig, obgleich nicht ganz so klar wie im lebenden Zustande. Nach 24 Stunden wird er aus der Säure herausgenommen und so lange durch Schütteln mit destillirtem Wasser im Proberöhrchen ausgewaschen, bis blaues Lackmuspapier von dem Waschwasser nicht mehr gefärbt wird. Man thut ihn nun in ein grösseres Glas mit destillirtem Wasser, welches 24 Stunden lang auf 35—40° C. erwärmt wird. Hierauf wird er abermals mit Wasser in einem Proberöhrchen heftig geschüttelt, bis die Fasern einzeln in der Flüssigkeit umhertreiben. Gewöhnlich muss sehr stark geschüttelt werden; geht der Muskel auch dann noch nicht auseinander, so kann man ihn in einer mit Wasser gefüllten Schale durch sanftes Zerren mit Nadeln in gröbere Bündel spalten, welche für sich mit Wasser geschüttelt, dann gewöhnlich ohne Mühe weiter in ihre einzelnen Fasern zerfallen. Sollte man so nicht ganz zum Ziele kommen, was bisweilen der Fall ist, so braucht man dem Wasser, womit man den Muskel schüttelt, vorher nur einige Tropfen Quecksilber zuzusetzen, das die Zerfaserung sehr beschleunigt. Nur darf man in diesem Falle nicht zu heftig schütteln, weil sich das Quecksilber leicht zu fein vertheilt und später an den Muskelfasern festhängen bleibt. Die in eine Schale ausgegossene Masse muss an einem kühlen Orte aufbewahrt werden, da sie der Fäulniss und Schimmelbildung leicht verfällt. Man macht sich darum sofort an die Untersuchung.

Untersuchung.

A. Die Muskelfasern.

Die jetzt isolirten Muskelfasern haben fast genau die Länge, welche sie im frischen Zustande besitzen. Sie sind sehr durchsichtig und weich, und bedürfen daher bei der mikroskopischen Untersuchung einer vorsichtigen Behandlung. Da die Immersionslinsen

keine Beobachtung ohne Deckglas gestatten, so kittete ich, um jeden Druck desselben zu vermeiden, kleine Scherben von zerbrochenen Deckgläschen zu je dreien mit Damarlack auf einen Objectträger. Auf den von den Glasscherben begrenzten Raum legte ich dann die Muskelfaser in einen Wassertropfen und bedeckte nun das Ganze mit einem feinen Deckgläschen, das mit den Rändern auf den erhöhten Glasstückchen ruhend das Object nicht beschweren konnte. Die Muskelfaser zeigte sich jetzt im untadelhaften Zustande: das Sarkolemm von einem Ende zum andern unversehrt, die Querstreifen scharf und aus je doppelten Linien bestehend, und die Kerne überall deutlich mit einem etwas trüben Inhalt gefüllt. Nur wenn die Schwefelsäure zu concentrirt ist, oder zu lange eingewirkt hat, sind die Querstreifen matt, von einfachen Contouren gebildet, und stellenweise verschwunden.

Das hier Gesagte gilt nicht allein von den Fasern des Sartorius, es gilt ebenso für viele andere Muskeln des Frosches, welche ich nach demselben Verfahren untersuchte, so dass im Voraus bemerkt werden kann, wie das Meiste, was in dem Folgenden als Resultat der Beobachtung eines einzigen Sartorius angeführt werden wird, auch für die übrigen Muskeln des Frosches Geltung hat. Hier soll nun zunächst die Beschreibung der vollständigen Zergliederung eines einzigen Muskels folgen.

Als nicht zum eigentlichen Object gehörige Dinge sind vorerst einige Gebilde zu erwähnen, welche constant den Muskelfasern beigemengt sind, nämlich die Blutgefässe, die grösseren abgerissenen Nervenstämmchen, spärliche elastische Fasern und freie aus dem Bindegewebe stammende Kerne. Ist die Muskelfaser zu sehr von dergleichen belagert, so muss man auch hier die einzelne, bereits isolirte Faser durch Schütteln mit Wasser davon zu befreien suchen. Nur mit den Blutgefässen gelingt dies nicht immer leicht, bei diesen wird es oft nöthig durch Zerren mit Nadeln unter einem Präparirmikroskop die Entfernung zu versuchen. Man unterlasse diese Sorgfalt nicht, da die feinsten Capillaren grade da die reichsten Verzweigungen bilden, wo ein Nerv sich dicht vor dem Eintritte in den Muskel befindet. Ferner ist bei der Isolirung und dem Abwaschen der Muskeln die grösste Reinlichkeit zu beobachten, weil Staubtheilchen und andere Verunreinigungen sich an die, wie es scheint, etwas klebrige Muskelfaser sehr leicht festsetzen, und dann hartnäckig daran haften bleiben. Die Betrachtung der feinen isolirten und durch die Behandlung etwas veränderten Blutgefässe, sowie die Untersuchung in derselben Weise behandelter grösserer Nervenstämmchen schützt schliesslich vor jeder Verwechselung, so dass ein geübtes Auge sofort am Muskel den Nerven als solchen erkennen wird.

Der in Untersuchung genommene Sartorius einer Rana esculenta von mittlerer Grösse bestand aus etwa 400 Muskelfasern, welche Faser für Faser jede in ihrer ganzen Ausdehnung besehen wurden. Im Querdurchmesser derselben kamen alle Uebergangsstufen von den bekannten stärkeren Fasern bis zu den allerfeinsten vor. Mit wenigen Ausnahmen besassen sie alle die gleiche Länge, indessen wurden etwa 20 bedeutend kürzere Fasern gefunden, welche theils an beiden Enden spitz ausliefen, theils nur an einem Ende sich zuspitzten, während das andere dickere Ende die gewöhnliche Form besass. Endlich muss noch einiger Fasern gedacht werden, welche sich in der verschiedenartigsten Weise theilten, wovon die Abbildungen eine Anzahl der verschiedensten Variationen zeigen[1]). Das überall sichtbare Sarkolemm bürgt dafür, dass diese Theilungen nicht künstlich entstanden seien. Wem die sogenannten Muskelprimitivbündel in solcher Klarheit einzeln vorliegen, der wird auch keinen Augenblick zweifeln können, dass dieselben überall vom Sarkolemm umschlossen sind, und dass trotz mancherlei Einkerbungen ihrer stumpfen Enden das Sarkolemm überall die contractile Substanz wie ein Handschuhfinger umkleidet. Von einem allmähligen Uebergange des Sehnengewebes in contractiles kann darum gar nicht mehr die Rede sein, so lange darunter der Uebergang einer Sehnenfibrille in eine quergestreifte Muskelfibrille verstanden werden soll. Ich habe die Endstücke der Muskeln vieler Wirbelthiere nach der Isolirung untersucht, und bei allen ausgewachsenen Thieren ohne Ausnahme das Sarkolemm als ununterbrochenen Ueberzug über ihren Enden gefunden. Bei jungen Thieren, namentlich bei kleinen Fröschen findet man jedoch, wie ich mit Wittich bestätigen kann, dass die Enden der Muskelfasern sich zwar stumpf abrunden, dass aber hier das Sarkolemm nicht selten fehlt. Dieses letztere stellt sich darum an solchen Präparaten als ein oben offenes Rohr dar, das trichterförmig auseinanderweicht, und vermuthlich mit der Sehnenkittsubstanz verschmilzt. Die Kerne des Sehnengewebes zeigen sich an dieser Stelle besonders reichlich, und zwar ist der grössere Theil derselben, welcher dem Muskelende am nächsten liegt, mit einer unverkennbar quergestreiften Masse umgeben. Hieraus lässt sich wohl mit Recht vermuthen, dass diese Zellen die Ausgangspunkte für das Längenwachsthum des Muskels sind, und damit wird die Ansicht, dass das Sarkolemm nicht einfach als umgewandelte Zellmembran zu betrachten sei, um Vieles wahrscheinlicher. Es bliebe hier dann nur die Wahl, das Sarkolemm hervorgehen zu lassen aus

1) Ein Sartorius eines 16 Ctm. langen Frosches ergab z. B. bei genauer Zählung 372 Muskelfasern, von welchen 23 beträchtlich kürzer als die übrigen waren, und ferner 12 Fasern mit Theilungen

einer Verschmelzung vieler Zellmembranen, oder aus einer Abscheidung aus dem intermuskulären Sehnengewebe.

B. Die Nervenfasern und ihre Endorgane.

In derselben Weise, wie es oben von den mit chlorsaurem Kali und Salpetersäure isolirten Muskelfasern geschildert wurde, sieht man nun auch an den jetzt betrachteten einzelnen Muskelfasern irgendwo einen Nervenendbusch festhaften, welcher sich auch bei dem heftigsten Schütteln derselben nicht ablöst[1]). Hier sind jedoch die Nerven ihrem Aussehen im frischen Zustande weit ähnlicher, namentlich besitzen sie im Gegensatze zu den früher beschriebenen noch ihre volle Biegsamkeit, so dass sie nicht fast rechtwinklig von der Muskelfaser starr abzustehen pflegen, sondern sich in leichten Biegungen oft in grösserer Länge derselben anschmiegen. Man unterscheidet an ihnen zunächst wieder sehr deutlich die Schwann'sche Scheide, in welcher man durchgängig bis zu den feinsten Aesten die etwas trübe und dunkel aussehenden Kerne erkennt. Das Mark zeigt die gewöhnlichen von dunklen Contouren begränzten eigenthümlichen Gerinnungsformen, welche sich ebenfalls bis in die feinsten Ausläufer hinein erstrecken. Man hat zwar vielfach behauptet, dass die Nerven an ihren äussersten im Muskel befindlichen Spitzen die dunklen Contouren verlieren, ja man hat behauptet, dass sie zwischen den Muskelfasern mit nackten Axencylindern auslaufen. Dies ist indessen entschieden unrichtig. Jede Nervenfaser, sie möge so fein sein wie sie wolle, besitzt bis an ihren endlichen Durchtritt durch das Sarkolemm auffallend dunkle Contouren. Damit soll nicht behauptet werden, dass das Auge hier immer noch die Scheide, und doppelte Contouren des Marks zu erkennen vermöge, sondern es soll nur behauptet werden, dass die feinsten intermuskulären Nerven niemals den nackten Axencylindern gleichen. Die dunklen Contouren deuten entschieden auf eine noch bestehende Hülle desselben.

Besieht man sich nun einen solchen meist aus zahlreichen Aestchen entstandenen Nervenendbusch genauer, so fällt sofort das plötzliche Abbrechen der dunklen Con-

---

1) Es darf nicht unerwähnt bleiben, dass es jedoch auch Muskelfasern giebt, welche gar keine Nerven erhalten. Obgleich ich die Nerven an den grösseren und stärkeren Fasern ohne Ausnahme nie vermisst habe, so sind mir doch feinere und kürzere Fasern vorgekommen, welche ganz bestimmt an keiner Stelle von einem Nervenast besetzt waren. Ich schliesse daraus, dass solche Muskelfasern als neuentwickelte zu betrachten seien, welche vielleicht erst später Nerven erhalten. Hierfur spricht auch vielleicht das im Uebrigen verschiedene Aussehen derselben; denn die feineren und nicht die ganze Länge des Muskels einnehmenden Fasern besitzen sämmtlich viel breitere Querstreifen als ihre Nachbarn. Auch sind die Streifen hier viel weiter von einander abgerückt.

touren auf. Ueberall aber sieht man, dass jetzt ein blasser Faden als Fortsetzung erscheint, welcher scheinbar zwischen und mit einer Kernreihe der Muskelfaser verläuft. Diese scheinbaren Kerne zeigen jedoch eine grosse Verschiedenheit von den sogenannten Muskelkernen. Sie sind durchschnittlich kleiner als jene, stärker granulirt und meist an einem Ende zugespitzt. Bei guten Vergrösserungen sieht man ferner, dass diese Gebilde überall dem aus der Nervenfaser hervorgehenden zarten Faden fest mit einer Fläche aufsitzen, ja dass sie im eigentlichsten Sinne des Worts Verdickungen desselben mit etwas hervorragenden Spitzen bilden. So ist das Bild, wo man den blassen Faden in einiger Ausdehnung in der Längsaxe des Muskels verfolgen kann. Derselbe ist mit einer Anzahl dieser Körperchen besetzt, und endet dann nach mehreren solcher Verdickungen gemeiniglich sehr scharf zugespitzt. Ueber diesen letzteren Punkt kann kein Zweifel obwalten, da das Ende bis an seine äusserste Spitze haarscharf sichtbar ist, und da der Faden in seinem ganzen Verlauf von der umliegenden contractilen Substanz des Muskels in seiner Lichtbrechung vollkommen verschieden ist. Gewöhnlich dehnt sich übrigens der genannte blasse Faden nicht einfach als Fortsetzung des Nervenästchens aus, sondern er besitzt auch noch ein in der entgegengesetzten Richtung mit der Längsaxe des Muskels fortlaufendes Stück, das ebenfalls mit jenen Körperchen besetzt ist und bei längerer Ausdehnung dann ebenfalls spitz endigt. Neben diesen längeren Fortsätzen der in einem Nervenendbusch enthaltenen Nervenfasern giebt es ausserdem noch äusserst kurze blasse Fäden, welche dann in der Regel mit einem einzigen an ihrem Ende aufsitzenden knospenähnlichen Körperchen aufhören. Um in der Benennung jeden hypothetischen Gedanken auszuschliessen, nenne ich die den letzten blassen Ausläufern der Nerven aufsitzenden Körperchen, nur nach ihrer Gestalt, Nervenendknospen. Ohne Frage entsprach das hier so deutliche Bild dem weniger verdorbenen Zustande jener bröckligen Masse, welche wir bereits bei den mit chlorsaurem Kali und Salpetersäure isolirten Muskelfasern als intramuskuläre Fortsetzung des Nerven erkannt hatten. Durch die Betrachtung des Objectes von oben war dies nun allerdings nicht zu entscheiden, denn vergeblich bemühte ich mich durch die Einstellung der Mikrometerschraube des Mikroskops nachzuweisen, dass die beschriebene Fortsetzung des Nerven bedeutend tiefer liege, als das Sarkolemm. Nie gelang es dieselben von Querstreifen in Wahrheit bedeckt zu sehen. Obgleich hierdurch die Hoffnung sehr gering werden musste die Fortsetzung des Nerven als innerhalb des Muskelrohres gelegen zu erkennen, so sprechen doch die früher erhaltenen Bilder zu sehr dafür, als dass die Schwierigkeit der Gewinnung reiner Profilbilder bei den jetzt betrachteten Muskelfasern in Betracht kommen konnte. Bei

der Weichheit des Objectes war es äusserst schwierig durch Wälzen eine reine Profilansicht zu erhalten, namentlich deshalb, weil der biegsame Nerv leicht als Knäuel auf die beobachtete Stelle zu liegen kam. Der Zufall, der in solchen Fällen zu helfen pflegt, liess es mir denn auch gar nicht selten gelingen, bei einer eben zurechtgelegten Muskelfaser gleich das gewünschte Profilbild zu bekommen. Ganz continuirlich sieht man dann die Scheide das Nerven in das Sarkolemm übergehen. Der Nerv verliert an dieser Stelle sein Mark und der sich etwas verbreiternde Axencylinder tritt klar und deutlich hervor, um meist nach zwei entgegengesetzten Richtungen hin nach einer Theilung an der Biegungsstelle zwischen dem contractilen Inhalt und dem Sarkolemm zu enden. Man sieht auch so an der Kante, wie er durch einzelne aufsitzende Nervenendknospen Verdickungen oder Auflagerungen erhält, bis er dann zuletzt spitz endigt. In den meisten Fällen konnte grade in der Profilansicht scharf das Aufhören der doppelten Contouren des Nervenmarkes an der Eintrittsstelle in den Muskel beobachtet werden, ich habe jedoch zuweilen gesehen, dass die doppelten Contouren des Marks eine kurze Strecke unter dem Sarkolemm mit fortgingen. Kommt hierin eine Variation vor, so ist es vielleicht auch denkbar, dass das Mark den Axencylinder zuweilen nicht ganz bis an seinen Eintritt in den Muskel begleitet. Sicher ist aber der Axencylinder immer noch von der Schwann'schen Nervenscheide umgeben, welche stets wie aus einem Gusse dem Sarkolemm mit zugehört.

Wir wenden uns nun zur Betrachtung des Endapparats des motorischen Nerven. Wie schon bemerkt, scheinen die Nervenendknospen auf das innigste mit dem Axencylinder, oder wie man sonst die intramuskuläre Fortsetzung des Nerven nennen will, verwachsen zu sein. Die feste Anlagerung derselben, sowie das Enden der kurzen Axencylinder mit einer einzigen aufsitzenden Endknospe sprechen genügend dafür. Von einer Verwechselung mit den allbekannten Muskelkernen kann aus schon erwähnten Gründen die Rede nicht sein, zumal wenn man das Verhalten dieser Gebilde einem weiteren Studium unterwirft. Die Muskelkerne sind so dauerhafte Gebilde, dass fast kein Reagens sie ganz zum Verschwinden bringt, während die Nervenendknospen durch starke Säuren z. B. fast augenblicklich verschwinden, mit Hinterlassung einer krümligen geronnenen Masse. Hierin liegt auch der Grund, weshalb sie so wenig, wie der intramuskuläre Axencylinder anders als aus ihren Resten in Muskelfasern entdeckt werden konnten, welche mit Salpetersäure und chlorsaurem Kali isolirt waren. Bemerkenswerth ist ferner das abweichende Verhalten der Nervenendknospen gegen Natronlösung. Einer verdünnten Natronlauge widerstehen sie noch weit weniger als die Muskelkerne, so

dass sie immer vor diesen verschwinden. Sehr concentrirtes Natron bringt hingegen die Muskelkerne gar nicht zum Verschwinden, während die Nervenendknospen augenblicklich unsichtbar werden. So verschieden dies chemische Verhalten ist, so sehr zeichnen sich die Endknospen auch durch ihre Form aus. Die eigenthümliche an einem Ende zugespitzte Gestalt, das stark granulirte Ansehen, die constante Abwesenheit eines Kernkörperchens, und der völlige Mangel einer Membran sind ganz specifische Charaktere. Nicht selten sieht man auch an denselben ein pinselartiges Auseinanderfallen, namentlich bei zu starker Maceration der Muskeln, das auf einen eigenthümlichen feineren Bau schliessen lässt. So sehr jedoch diese Beobachtungen die Existenz dieser in die Histologie als neueinzuführenden Gebilde vor Einwänden schützen dürften, so wenig wollte ich unterlassen, dieselben unter noch vortheilhafteren Umständen aufzusuchen, sie nämlich im isolirten Zustande zu sehen. Das war nun freilich nicht in der Weise möglich, dass wir die Nerven gleichsam herauszogen aus dem Sarkolemm, sondern nur so, dass wir den Muskel aus dem Sarkolemm nahmen und die Nerven darin liessen. Zu dem Ende sucht man sich eine Muskelfaser aus, welche möglichst klar bereits das Bild der Nervenendigung zeigt, und behandelt dieselbe in einem Becherglase mit Chlorwasserstoff von 0,1 Proc. Die Behandlung muss ziemlich lange fortgesetzt werden, damit der quergestreifte Muskelinhalt möglichst beseitigt werde, am besten mehrere Tage lang unter häufigem Umschütteln und Aufbewahren an einem kühlen Orte. Die Muskelfaser wird dabei fast doppelt so lang und so durchsichtig, dass man grosse Mühe hat, sie in der Säure zu finden und herauszufischen. Man legt den langen zarten Faden hierauf mit äusserster Vorsicht unter das Mikroskop und sucht eine Nerveneintrittsstelle auf. Der contractile Inhalt ist ganz verschwunden und das ganze Rohr mit einer schwach getrübten Flüssigkeit gefüllt, welche man durch leises Herabbiegen des Deckglases in Bewegung setzen kann. Hier gelingt es nun, die letzte Endigung des Nerven im Innern des Sarkolemms ganz isolirt vor sich zu sehen, so dass das ganze Organ, welches bei der Behandlung nur wenig blasser geworden, bei den Bewegungen der Flüssigkeit darin hin und her schwankt, wie Fäden im Wasser. Man sieht dasselbe Bild, wie es oben beschrieben worden, sieht den Axencylinder mit seinen Anschwellungen und dem Knospenbesatz und mit grösster Deutlichkeit die spitze Endigung der längeren Ausläufer. Die Abbildungen überheben uns jeder weiteren Beschreibung.

Ich will mich in keine Speculationen über die Bedeutung der Nervenendknospen einlassen; ob sie z. B. Zellen seien, oder Kerne, oder ob überhaupt eins von beiden, sondern mich begnügen, darauf hinzuverweisen, dass unsere gefeierten Muskeln und

Nerven auch in dieser zellenbeglückten Zeit einfach geblieben sind, was sie sind. Man wird nicht viel Zelliges an ihnen finden. Dass jedoch die eigenthümliche Endigungsweise der Nerven eine physiologische Bedeutung habe, das liegt auf der Hand, so sehr, dass wir diesen Gedanken nicht von uns weisen können. Die Beobachtung zeigt uns zunächst, dass der Nerv im Innern des Muskels nur ein sehr kleines Gebiet hat, da sich die Axencylinder mit ihren Endknospen niemals weit in die Muskelfaser fortsetzen. Dafür ist aber die Zahl der Endknospen und der intramuskulären Nervenenden auf einem verhältnissmässig kleinen Raume sehr gross. Der Reiz des erregten Nerven wird also in kleinem Raume die contractile Substanz in sehr vielen Punkten treffen, und hierin scheint der Werth einer so zahlreichen Nervenverästelung zu liegen, wie wir sie an den Nervenendbüschen finden. In ganz auffallendem Zusammenhange damit scheint mir der Umstand zu stehen, dass die feineren Muskelfasern in der Regel nur sehr wenige, ja zuweilen nur ein Nervenästchen bekommen, wo ihre stärkeren Nachbaren etwa in demselben Theile ihrer Länge zuweilen 12—20 Aestchen erhalten.

Nichts lag gewiss näher, als nun nachzusehen, ob sich eine bestimmte gesetzmässige Vertheilung der Nervenendbüsche in der Länge der einzelnen Muskelfasern geltend mache. Für den Sartorius ist dies jedoch entschieden nicht der Fall. Es giebt Fasern, welche nur einen Nervenendbusch erhalten, sei es ungefähr in der Mitte, oder an einem Punkte, der irgend einem der beiden Enden näher liegt. Eben so oft sieht man Fasern, welche mehrere, bis zu 6 und 8 solche Stellen aufweisen. Für die Art, wie sich die Muskelfaser auf den Reiz ihrer Nervenfasern verkürzt, namentlich für die Fortpflanzung der Contraction im Innern der Faser selbst scheint dies natürlich von äusserster Wichtigkeit, da es demnach im Sartorius Fasern giebt, bei welchen auf den Reiz des Nerven die Contraction an mehreren Punkten beginnen muss, während manche immer nur von einem Orte aus in den contrahirten Zustand überzugehen vermögen. Trotz der wohl ohnstreitig grossen Ziele, welche sich durch zweckmässige Vertheilung der Nervenendigungen gewiss erreichen liessen, existirt für diesen Muskel aber, wie ich nach der gewissenhaftesten Untersuchung aller seiner einzelnen Fasern sagen muss, in diesem Sinne keine in die Augen fallende Gesetzmässigkeit. Etwas anderes aber hat hier die mikroskopische Untersuchung gezeigt, nämlich das ausnahmslose Fehlen der Nerven in den Enden der Muskelfasern. Wer je einen Sartorius Faser für Faser untersucht, wird finden, dass die Enden der Fasern in nicht unbeträchtlicher Ausdehnung mit keiner Nervenfaser direct mehr in Verbindung stehen. Diese Thatsache, welche ihrer Zeit für

die Irritabilitätsfrage von so grosser Bedeutung war, lässt sich noch durch einen hierher gehörigen Versuch demonstriren.

In dem Bestreben, die einzelnen Gewebe, welche ein Organ constituiren, für sich zu isoliren, habe ich ein Mittel gefunden, um in den meisten thierischen Organen die An- oder Abwesenheit markhaltiger Nervenfasern in kurzer Zeit darzuthun. Wenn man einen Muskel in eine concentrirte Lösung von basisch kohlensaurem Kupferoxydammoniak[1]) thut, und ihn 24 Stunden damit behandelt, so wird man keine Spur desselben mehr vorfinden. Derselbe ist vollständig aufgelöst, und nur auf dem Boden des Glases findet man einen geringen Rest einer schleimigen weisslichen Masse. Betrachtet man diese unter dem Mikroskop, so findet man, dass sie aus den allbekannten Formen geronnenen Nervenmarks besteht. Dies ist alles, was der Muskel bei dieser Behandlung hinterlässt. Schneidet man nun von einem Froschsartorius die beiden Endstücke ab, so lösen sie sich ohne eine Spur mikroskopisch sichtbaren Rückstandes auf, wenn man sie mit der Kupferlösung behandelt. Stellt man hingegen denselben Versuch mit irgend einem andern nicht grösseren Stückchen desselben Muskels an, so bleibt am Boden des Probirröhrchens jene weissliche Masse zurück, welche man mit einer Pipette herausheben und auf dem Objectträger ausgebreitet mit dem Mikroskop als geronnenes Nervenmark erkennen kann.

Hierdurch wird abermals klar und überzeugend gezeigt, dass der Sartorius des Frosches an seinen Enden nervenlos ist. Die Untersuchung seiner isolirten Fasern zeigt dazu, dass sich auch die marklosen wahrhaft intramuskulären Nervenenden nicht bis in jene Gebiete erstrecken. Künftige physiologische Untersuchungen müssen lehren, inwiefern die Nervendknospen eine Rolle spielen bei der Uebertragung des Reizes einer erregten Nervenfaser auf den contractilen Inhalt der Muskelfaser. Die anatomische Untersuchung zeigt nur, dass an kurzen intramuskulären Axencylindern eine Knospe wirklich die Endigung bildet, also ein Zwischenglied zwischen dem Nerven und dem Muskel. Sollte man nun daraus schliessen, dass der Axencylinder nur durch dieses

1) Diese Lösung wird bekanntlich auch zum Auflösen der Cellulose benutzt. Da jedoch auch nicht gesättigte ammoniakalische Kupferoxydlösungen Baumwolle, Papier etc. zu lösen im Stande sind, so muss ich hier erwähnen, dass zur Auflösung thierischer Gewebe durchaus eine ganz gesättigte Lösung des basischen Kupfersalzes erforderlich ist. Man bereitet dieselbe, indem man eine concentrirte mässig erwärmte Lösung von Kupfervitriol mit ebenfalls erwärmtem kohlensaurem Natron fällt, den Niederschlag gut auswäscht und nach dem Trocknen in starker Ammoniakflüssigkeit auflöst. Die Lösung wird durch Wolle filtrirt, und kann dann bei sehr vielen thierischen Theilen zum Nachweise markhaltiger Nervenfasern dienen. Die nach den Angaben von Péligot bereitete Lösung ist hierzu nicht verwendbar.

Zwischenglied auf die contractile Substanz zu wirken vermöge, so wird man doch in dieser Vorstellung beirrt, wenn man ihn an vielen andern Stellen dann mit einer vermuthlich ganz überflüssigen Spitze enden sieht. Die Entscheidung dieser Frage liegt selbstverständlich noch in der Ferne. Bestimmt kann man aber behaupten, dass die Endknospen nicht als in den Axencylinder eingeschaltete Zwischenapparate, etwa wie bipolare Ganglienzellen zu betrachten seien, da sie sich überall als eigenthümliche Belegmassen darstellen, unter oder neben welchen der unveränderte Axencylinder sich weiter fortsetzt. Missverstandene Beobachtungen über die Erscheinungen, welche mit Curare gelähmte Nervmuskelpräparate darbieten, haben zur Vermuthung der Existenz solcher Zwischenapparate geführt, deren Unrichtigkeit hiermit auch anatomisch erwiesen wird. Das Verhalten der Nerven gegen die Wirkung des Pfeilgiftes erklärt sich jetzt ganz befriedigend, wenn man überlegt, wie reichlich der Nerv hart vor seinem Eintritte in die Muskelfaser von Blutgefässnetzen umwunden wird, welche ihm hier das lähmende Gift zuführen. An dieser Stelle wird er nothwendig zuerst gelähmt werden, während sein Stamm bei der spärlichen Versorgung mit Blutgefässen vielleicht fast eben so lange davor geschützt bleiben kann, wie seine durch die doppelte Scheidewand des Sarkolemms und der Capillarmembranen von dem vergifteten Blute getrennte letzte Endigung.

Die Nervenendorgane in der frischen Muskelfaser.

Wir haben bis hierher mit Hülfe ziemlich umständlicher auf chemischen Erfahrungen beruhender Methoden den Lauf des motorischen Nerven und sein schliessliches Ziel verfolgt. Nicht ganz mit Unrecht wird man aber sagen, dass es uns doch nicht vergönnt war, die letzte Endigung der Nerven so zu sehen, wie sie wirklich aussieht, dass wir nur ein durch mancherlei Behandlungen entstelltes Bild vor uns gehabt hätten. Unser äusserstes Bestreben müsste es also sein, doch einmal den intramuskulären Nerven in einer noch erregbaren, ganz frischen Froschmuskelfaser zu sehen. In der Erinnerung, dass es nicht unmöglich war, den Nerven in einem Zerzupfungspräparat wenigstens bis an die Aussenfläche des Sarkolemms zu verfolgen, haben wir auch diesen Versuch gemacht. Die Sache ist in der That nicht schwer, es handelt sich nur um den dazu brauchbaren Muskel. Der geeignetste hierzu ist grade derjenige, von dem man es am wenigsten vermuthen sollte, nämlich der Gastroknemius, aus welchem man ziemlich

leicht frische Muskelfasern isoliren kann, sammt ihren daran hängenden Nerven. Wenn man sich nun ausserdem überlegt, weshalb wohl so Vielen, trotz eifrigen Suchens, der Anblick der Endigung eines motorischen Nerven entgangen sei, so wird sich nicht leugnen lassen, dass bei dem üblichen Herausreissen der Muskelfasern der Nerv wohl abzureissen pflege. Bedenkt man, dass der Nerv da, wo er am feinsten ist, also gerade an seiner Eintrittsstelle durch das Sarkolemm, am leichtesten abreissen muss, so wird man sich nicht mehr wundern, wenn die letzten Enden den bisherigen Beobachtern entgingen.

Nimmt man einen Gastroknemius und spaltet ihn durch sanftes Zerren mit den eingedrückten Fingernägeln von seiner dem Knochen zugewendeten Fläche aus, so hat man jederseits ein System von schräg verlaufenden ganz kurzen Muskelfasern vor sich. Die sämmtlichen Fasern zeigen etwa in ihrer Mitte einen schwärzlich pigmentirten Streifen, den man schon mit der Lupe als kleinen Blutgefässen angehörig erkennt. Zwischen diesen Gefässen gehen nun ganz regelmässig Nervenfasern an die Muskelfasern ab, welche wohl fast eben so regelmässig mit ihren Endbüschen die Mitte derselben treffen. Schneidet man mit einer Cowper'schen Scheere in senkrechter Richtung auf die Muskelfaserrichtung den ganzen pigmentirten Streifen heraus, so findet man in der zerzupften Masse gleich eine grosse Zahl von feinen Nervenfasern mit vielen Theilungen. Bei diesem Muskel scheint es also gesetzmässige Stellen für den Eintritt der Nerven zu geben. Dies einmal bekannt, kann es also auch nicht schwer sein, eine frische Faser mit der gewünschten Stelle herauszuschneiden. Beim Herausreissen würde man natürlich nur den Ort suchen können, wo der Nerv an seinen Wurzeln abgerissen ist. Das Herausschneiden einer einzelnen Faser kann auf verschiedene Weise geschehen. Man befestigt den auseinandergezerrten Gastroknemius mit Stecknadeln auf den mit Wachsmasse ausgegossenen Boden einer Schale, übergiesst ihn mit verdünnter Zuckerlösung, und fasst nun mit einer feinen Pincette das Endstück einer Faser, welche hierauf mit Hülfe einer nach der Seite gebogenen Scheere in ihrer ganzen Länge herausgeschnitten werden kann. Noch einfacher kommt man jedoch zum Ziele, wenn man den Muskel einfach über den Finger ausbreitet, seine Oberfläche mit einem grossen Tropfen Zuckerlösung befeuchtet, und hierauf ein breites aber sehr dünnes blattförmiges auf beiden Kanten haarscharfes und vorne spitzes Messer unter eine einzelne Muskelfaser durchschiebt. Die beiden Schneiden des Messers lösen die Faser so mit Leichtigkeit heraus, bis sie schliesslich an einem Ende durchschnitten wird und dann auf dem Messer liegen bleibt, worauf man das andere Ende mit der Scheere abschneidet. Legt man nun eine solche Faser

in einem Tropfen Froschserum oder Zuckerlösung unter das Mikroskop, so findet man bald in ihrem mittleren Theile irgend einen doppelt contourirten Nerven, welchen man bequem bis zu seinem Durchtritte durch das Sarkolemm verfolgen kann. Auch hier gewahrt man die immer reichliche Theilung desselben in mehrere sehr feine Aeste, welche stets bis ans Ende dunkel und doppelt contourirt sind, wo sie dann plötzlich mit scheinbar stumpfem Ende aufhören. Da die letzten Ausbreitungen des frischen Nerven meist sehr stark gekräuselt auf der Muskelfaser liegen, so ist es nicht ganz leicht sich nun weiter zu orientiren, namentlich wenn an der Stelle die Capillaren haften blieben. Im ganz frischen Zustande hat ferner die Muskelfaser einen so starken Glanz, dass eine sehr genaue Beobachtung mit ganz vorzüglichen Instrumenten dazu gehört, um das eigentliche intramuskuläre Nervenende zur Anschauung zu bringen. Das Erste, welches in der Nähe eines Nervenendbusches auffällt, pflegt die reichliche Zahl von Nerven zu sein, die man in den übrigen Theilen der Muskelfaser nicht sieht. Was auf den ersten Blick aber den Muskelkernen zu gleichen scheint, sind in der That nur die Endknospen des Axencylinders.

Ich habe schon vor längerer Zeit bei Gelegenheit einer Beschreibung der stumpfen Nervenanheftung an die Muskeln auf eine entschiedene Differenz im Aussehen der sogenannten Muskelkerne aufmerksam gemacht, wobei ich die Vermuthung aussprach, dass dieser Umstand vielleicht zur Auffindung der lang gesuchten Endorgane des motorischen Nerven dienlich sein könne. Seitdem sind die Muskelkerne vielfach Gegenstand von Untersuchungen gewesen, welche so verwirrende Resultate herbeigeführt haben, dass jede nur irgend denkbare Vorstellung darüber wenigstens einen Anhänger zählen kann. Es sei uns darum auch hier vergönnt, bei einem in dieser Angelegenheit so wichtigen Gegenstande einen Augenblick zu verweilen.

Der Verfasser der mit einer höchst ergötzlichen, für ihn nicht ganz unschmeichelhaften autobiographischen Einleitung versehenen Abhandlung[1]) über die Muskelkerne hat geglaubt, dass die Aufforderung, von den sogenannten Muskelkernen aus nach den Enden der motorischen Nerven zu suchen, an ihn gerichtet gewesen sei. Das Resultat dieser Arbeit, welche einige Wochen hindurch Jung und Alt so lebhaft erfreute, war jedoch eine gänzliche Leugnung der Muskelkerne überhaupt. Dieselben sollten nach jenem Autor einfach durch Reagentien erzeugte Kunstproducte sein, welche man im frischen Muskel niemals sehe, hervorgegangen aus Niederschlägen oder Coagulaten in den

1) Zeitschrift für rationelle Medicin von Henle u. Pfeuffer. 3 R. Bd. X. Hft. 2. p. 204.

spindelförmigen Räumen, welche die Muskelfaser enthalte. Uns ist es darum nicht unvorsichtig erschienen, als hierauf einer unserer ersten Physiologen eine namhafte Summe zum Preise für jeden eingelieferten künstlichen Muskelkern aussetzen wollte, denn die Muskelkerne existiren, und sind auch am lebenden, durch Inductionsschläge noch reizbaren Muskel zu sehen. Trotzdem soll nicht bestritten werden, dass durch Anwendung der meisten gebräuchlichen mikroskopischen Reagentien, besonders der Säuren, Niederschläge im Muskel entstehen, namentlich in den spindelförmigen Hohlräumen, ferner in den Kernen selbst und ebenso in den diese umschliesenden Hohlräumen. Betrachtet man eine ganz frische Muskelfaser vom Frosch in Serum, Glaskörper, oder in Zuckerlösung, so sieht man selbst mit sehr scharfen Gläsern anfänglich nur die spindelförmigen Hohlräume, und erst mit Mühe findet man, wenn man auf den dicht unter dem Sarkolemm gelegenen Theil der Faser einstellt, in den Hohlräumen die Kerne. Dieselben sind ganz deutlich doppelt contourirt, zum Beweise, dass sie eine Membran besitzen, und zeigen ferner in sich einen oder zwei schwach glänzende Kernkörperchen. Der ganze Kern enthält dabei offenbar einen völlig homogenen Inhalt, in welchem nicht die Spur einer Trübung, oder körnigen Abscheidung zu sehen ist. Ebenso sind die an beiden Enden sichtbaren Spitzen des spindelförmigen Spaltes, in welchem er liegt, fast immer frei von Trübungen oder körnigen Abscheidungen; nur in seltenen Fällen findet man etwas der Art darin, und dann sind es meistens die sogenannten Zwischenkörnchen der Muskelfaser, welche sich bis in den Spalt hinein fortsetzen.

Es ist also gar nicht so leicht, sich am frischen Muskel von der Anwesenheit der Muskelkerne zu überzeugen. Setzt man denselben aber z. B. Essigsäure zu, so sieht man zunächst in dem den Kern umgebenden Raume eine Trübung eintreten, und etwas später dann den Kern zusammenschrumpfen, dessen Inhalt dabei gleichfalls trübe wird. Die Wirkung der Essigsäure besteht hier also nicht darin, dass sie den Muskel aufklärt und damit die Kerne hervortreten lässt, sondern vielmehr darin, dass sie Niederschläge im Kerne und seiner Umgebung erzeugt. Der frische Muskel ist so klar, dass dies nicht der Grund der erschwerten Sichtbarkeit der Kerne sein kann. Dass man den letzteren in der Tiefe desselben nicht sehen kann, scheint mir mehr in dem Glanze der contractilen Masse zu liegen, und in der Schichtung von einfach und doppelt brechenden Theilchen. Wird Säure hinzugefügt, so verschwindet die Doppelbrechung, und in dieser Beziehung kann man sich vielleicht so ausdrücken, dass der Säurezusatz den Muskel klarer mache. Ob nun die Muskelkerne Zellen seien oder nicht, das mag dahingestellt bleiben. Uns genügt, dass sie am frischen Muskel sichtbar sind. Der spindelförmige Raum,

in welchem sie liegen, ist jedenfalls von keiner Membran begrenzt, denn ich sah beim Auseinanderweichen des contractilen Inhalts einer Muskelfaser, wobei eine Strecke leeren Sarkolemms sichtbar wurde, einen Muskelkern ohne die spindelförmige Umgebung in den leeren Raum hineintreten. Ich will nicht darauf eingehen, ob der Kern mit irgend einem zum Wesen der Zelle nöthigen Protoplasma[1]) umgeben sei. Sicherlich liegt er beim Frosche meist in einem Raume, der keine für das Protoplasma charakteristischen Körnchen enthält, wogegen er im embryonalen Muskel stets von körniger Masse umhüllt wird, welche, wie Bernard und ich gezeigt haben, aus Glycogen besteht, und sich mit Jod intensiv rothviolett färbt[2]). Die Niederschläge, welche Essigsäure in dem den Kern des Muskels eines erwachsenen Frosches umgrenzenden Spalte erzeugt, färben sich nicht mit Jod wie das Glycogen. Unveränderte embryonale Zellenreste liegen also nicht um die Muskelkerne herum, ja es fehlt bisweilen der dazu nöthige Raum ganz, auch da Kerne verkommen, welche gar keine spindelförmige Einrahmung besitzen.

Diese Darstellung des Bildes, welches die Kerne einer frischen Muskelfaser zeigen, schien mir nothwendig, um den Unterschied gehörig hervorheben zu können, welcher sie von den Endorganen des Nerven, die man auf den ersten Blick für Muskelkerne halten könnte, trennen lässt. Während die Kerne immer klar und durchsichtig sind, erscheinen die Endknospen stets stark granulirt, zeigen nie ein Kernkörperchen und sind meistentheils an einem Ende zugespitzt. Es wiederholt sich hier überhaupt dasselbe Bild, welches wir oben schon näher beschrieben haben, bei der Schilderung der Nervenenden in den mit Schwefelsäure isolirten Muskelfasern. Nur ist das ganze Nervenorgan hier nicht so leicht erkennbar, da auch der Axencylinder nicht so breit erscheint, woraus wir schliessen müssen, dass er bei der Isolirung der Muskelfasern durch die Säure eine Quellung erlitten habe. Man sieht ihn aber hier mit voller Deutlichkeit als wirkliche Fortsetzung des intermuskulären Nerven, und eben so deutlich bei längerem Verlauf mit feinen Spitzen enden, während die kürzeren meist mit einer am Ende aufsitzenden Nervenknospe aufhören. Die Nervenendknospen erscheinen frisch, wo möglich noch stärker granulirt, als nach der Behandlung mit verdünnten Säuren, so dass es den Anschein gewinnt, als ob die Disdiaklastengruppen der contractilen Substanz sich in die rauhe Oberfläche derselben hineinverlieren. Doppelbrechung besitzen sie übri-

1) Max Schultze, Ueber Muskelkerne und über das, was man eine Zelle zu nennen habe. Im Archiv für Anat. u. Physiol., herausgeg. von du Bois-Reymond u. Reichert. 1861. Hft. 1. p. 1.

2) Comptes rend. 1859.

gens so wenig, wie der Axencylinder, da sie im dunklen Sehfelde unter gekreuzten Nicols in der wie im Mondlichte glänzenden Muskelfaser als schwarze Stellen erscheinen, welche dem dunklen Streifen, der dem Axencylinder angehört, aufsitzen.

Leider ist es sehr schwierig, an frischen Muskelfasern den Nerveneintritt im Profile zu sehen. Die Faser glänzt so stark, ist bei der Einstellung auf den Rand von einer so dunklen Linie begrenzt, welche jederseits eine helle Lichtlinie zur Begleitung hat, dass hierdurch das genauere Erkennen der Theile erschwert wird. Versucht man die Faser platt zu drücken, so tritt die Todtenstarre meist so rasch ein, dass dadurch an und für sich schon die Unmöglichkeit entsteht, innerhalb des Sarkolemms etwas vom Nerven zu sehen. Zudem scheint dem Beginne der Todtenstarre auch eine Veränderung des Nerven selbst voranzugehen, denn man sieht nach längerem Liegen der Objecte sowohl in dem Axencylinder selbst, wie in den Endknospen häufig eine eigenthümliche Bildung von Blasen oder Hohlräumen eintreten, mit nachfolgender starker Trübung. Setzt man hierauf ganz verdünnte Salzsäure (0,1 %) hinzu, so wird das Bild wieder klarer. Hier dürfte also vielleicht ein der Muskelgerinnung nicht unähnlicher Vorgang bestehen, dessen Producte in verdünnten Säuren wieder löslich sind. Die Trübung der Kerne beginnt natürlich jetzt erst. Schliesslich sei erwähnt, dass auf Zusatz von Natron oder starken Säuren das ganze intramuskuläre Nervenende bis auf einen unkenntlichen Rest vergeht.

Will man am frischen Muskel den Nerveneintritt als Profilbild sehen, so kann dies nur so geschehen, dass man eine grosse Anzahl von Präparaten untersucht, und einen glücklichen Zufall ausbeutet. Am ersten ereignet sich dieser, wenn man eine etwas dreieckige Muskelfaser so gelagert sieht, dass der Eintritt des Nerven an einer Kante stattfindet, welche gerade den Rand des Bildes darstellt. Dann sieht man den Eintritt, d. h. den Durchtritt des Nerven durch das Sarkolemm auch am frischen Muskel. Es gelingt aber auch in der Aufsicht die Ueberzeugung zu gewinnen, dass der Nerv nach Verlust der Markscheide intramuskulär fortgeht, und zwar an solchen Muskelfasern, welche durch die Präparation darmartig gewunden, eingekerbt und gefaltet zur Untersuchung kommen, da man durch die Einstellung der Schraube am Mikroskop deutlich beurtheilen kann, dass die Falten des Sarkolemms über dem Axencylinder oder den Endknospen liegen. Befänden sich die Axencylinder mit den Endknospen über dem Sarkolemm, so müssten sie über den Einkerbungen des letzteren Brücken bilden, was man jedoch niemals sieht.

Vom feineren Bau der Nervenendknospen.

In der bisherigen Mittheilung unserer Untersuchung ist Alles angegeben, was mit einer 500fachen ausgezeichneten Vergrösserung über die Endigungsweise der motorischen Nerven entdeckt werden konnte. Ich stehe aber nicht an, diesen Beobachtungen andere hinzuzufügen, über den feineren Bau der neuen Organe, welche nur mit colossalen Vergrösserungen von $\frac{1000}{1}$, $\frac{1500}{1}$ und $\frac{1800}{1}$ erreicht werden konnten, obwohl mir das Misstrauen gegen die Anwendung solcher Vergrösserungen sehr wohl bekannt ist. Der ungeheure Fortschritt, welcher jedoch in der letzten Zeit durch die Anwendung der Immersion bei unseren Mikroskopen eingetreten ist, scheint mir dieses Misstrauen gegen die starken Vergrösserungen sehr vermindern zu müssen, da es jetzt möglich ist bei einigermassen hellem Himmel Lichtstärke und Deutlichkeit der Bilder so gut bei 1500facher Vergrösserung zu erhalten, wie früher bei 500facher.

Betrachtet man eine Muskelfaser aus dem noch zuckenden Gastroknemius des Frosches in Glaskörper bei 1500facher Vergrösserung, so sieht man an einer Nerveneintrittsstelle derselben Folgendes: Die Scheide des Nerven erscheint jederseits mit zwei feinen Contouren, welche an einzelnen Stellen auseinandertreten und die Kerne zwischen sich fassen. Die Kerne der Schwann'schen Scheide liegen also wirklich in derselben. Bei dieser Vergrösserung erscheint ferner das Sarkolemm ebenfalls nicht als einfacher Strich, sondern doppelt contourirt, und zwar so, dass beide Contouren continuirlich in die entsprechenden der Nervenscheide übergehen. Das Aussehen der quergestreiften contractilen Substanz bei sehr starker Vergrösserung ist durch die englischen Photographien allgemein bekannt, und wir beschränken uns hier darum nur auf die Beschreibung der intramuskulären Axencylinder und ihrer Endknospen.

Die ersteren bilden breite abgerundete Stränge, welche nur ganz schwach punktirt erscheinen, und wenn demnach die starke Vergrösserung nicht viel Neues daran kennen lehrt, so wird man um so mehr überrascht durch den complicirten Bau, welchen die Endknospen aufweisen. Jede derselben zeigt eine oder mehrere Einschnürungen, und an ihrem spitzen Ende einen kurzen büschelförmigen Ansatz, womit sie endet. In der Axe jeder Knospe aber verläuft ein feiner, heller geschlängelter Faden, welcher durch eine Abspaltung aus dem Axencylinder entsteht, und der demnach einen, wenn auch sehr kurzen Stengel der Knospe bildet. An dem entgegengesetzten Ende geht dieser feine Faden in ein kleines meist birnförmiges Körperchen über, das die Spitze

der Knospe ausfüllt, und fast immer mit kleinen deutlichen Kügelchen erfüllt erscheint, welche sehr verschieden sind von dem feinkörnigen dunklen Inhalt der übrigen Knospe. Die spitzen Enden der Axencylinder sind bei 1500facher Vergrösserung natürlich in voller Deutlichkeit erkennbar, mit dem Unterschiede freilich, dass die feine Spitze schon merklich abgerundet aussieht.

Betrachtet man nun eine Nervenendigung in einer Muskelfaser, welche durch verdünnte Schwefelsäure und Erwärmen auf 40° isolirt worden, so findet man den Axencylinder immer stark punktirt, an manchen Stellen gequollen und durchweg mit nicht glatten Rändern versehen. Die Endknospen sehen meist ausserordentlich trübe aus, so dass man in den wenigsten den feingeschlängelten Faden und das innere kleine Körperchen erkennt. Ein Blick aber auf eine stärker veränderte Endknospe genügt, um den eigentlichen Bau derselben sofort zu erkennen. Wir erwähnten schon oben, dass die Endknospen bisweilen pinselartig aufgetrieben erschienen, und die zerfallenen Endknospen sind es, an welchen man wieder ganz deutlich den ganz feinen vom Axencylinder abgezweigten Faden erkennt, welcher continuirlich in das innere hier zu einer Kugel aufgetriebene Körperchen übergeht, also vermuthlich in ein Endbläschen. Ja es kommt vor, dass die pinselartige Bedeckung dieses Bläschens durch die Behandlung des Präparats ganz unsichtbar geworden ist, so dass man klar und deutlich den Axencylinder mit einem solchen äusserst kleinen Bläschen enden sieht. Das Hauptvolumen der Nervenendknospe scheint demnach aus einer die feinsten Axencylinder umgebenden, geschichteten trüben Umhüllungsmasse zu bestehen, welche bei Behandlung mit sehr verdünnten Säuren auseinanderweicht. Unverkennbar zeigt sich also auch bei den Endknospen der motorischen Nerven ein den Vater'schen Körperchen nicht ganz unähnlicher Bau, mit dem grossen Unterschiede jedoch, dass ihre Grösse so bedeutend geringer ist, und dass die Umhüllungsmasse der eigentlichen Endigung des Axencylinders keine complicirtere, namentlich nicht mit Kernen versehene Kapsel ist.

Indem ich hiermit die Beschreibung der Endigungsweise der motorischen Nerven des Frosches beende, bleibt mir nur noch übrig, einer Arbeit zu gedenken, welche denselben Gegenstand vor nicht langer Zeit behandelte. Lionel Beale (On the Distribution of Nerves to the Elementary Tibus of Stroped Muscle. Proceedings of the royal Society. Vol. X. Nro. 40. p. 519) giebt in einem Auszuge seiner Arbeit, deren Original

mir leider nicht zugänglich ist, an genanntem Orte an, dass die Nervenfasern nach zahlreicher Theilung schliesslich nicht intramuskulär, sondern intermuskulär enden, d. h. die Grenze des Sarkolemms nicht überschreiten. Er sagt, die feinsten Nervenfasern bildeten schliesslich ein Netzwerk[1]) unter sich, das durch kleine Körperchen vermittelt werde, welche den Bindegewebskörperchen gleich zu setzen seien. Das von uns nachgewiesene endliche Verhalten der motorischen Nerven schliesst nun die Richtigkeit der Beale'schen Beobachtung keineswegs aus, denn es wäre ja möglich, dass Beale in den Muskeln die Endigungsweise anderer Nerven, z. B. der Gefässnerven, beobachtet hätte. Allein ich muss mich auch hiergegen erklären, da ich das Bild recht gut kenne, welches Beale beschreibt. Nimmt man einige Muskelfasern aus dem Gastroknemius heraus, und zerfasert sie mit möglichster Vorsicht, so findet man, dass die Nerven grade in ihren feineren Ausbreitungen von der Scheide aus mit den zahlreichen Bindegewebsfibrillen zusammenhängen, welche sich durch den ganzen Muskel hindurch netzartig verbreiten. Die Knotenpunkte dieser Fibrillen sind oft mit Bindegewebskernen besetzt, welche man durch Karmin ebenso wie die Kerne der Schwann'schen Nervenscheide sehr schön färben kann. Mit Bestimmtheit lässt sich nachweisen, dass diese Fibrillen dem Bindegewebe angehören, da sie sich vollkommen lösen, wenn man das Object erst mit äusserst verdünnter Schwefelsäure behandelt und hinterher mit Wasser von 40° C. Andrerseits kann man das von Beale beschriebene Bild am schönsten zur Anschauung bringen, wenn man alles vom Bindegewebe auflöst, mit Ausnahme der Fibrillen, nämlich nach der Behandlung der Objecte mit Barytwasser. Man sieht hier mit vorwurfsfreier Bestimmtheit, dass diese Fibrillen zum Theil der Umhüllung des Nerven angehören, und dass das Netzwerk von diesen aus seinen Ursprung nimmt. Niemals sah ich einen Axencylinder sich in einen solchen Faden fortsetzen. Wer mit den angegebenen Methoden Muskeln untersucht, wird sich gewiss sehr leicht davon überzeugen, dass eine solche Endigungsweise der motorischen Nerven, wie sie Beale mit einigen Abänderungen jetzt wieder zu vertreten sucht, nicht existirt. Die jetzigen Untersuchungen machen dieser Anschauung eben so sehr ein Ende, wie der früheren vermuthungsweise von Remak ausgesprochenen, dass die Nerven zuletzt auf der Innenseite des Sarkolemms Netzwerke bilden. Die intramuskulären Axencylinder theilen sich

1) Man erhält zuweilen Bilder von Nerventheilungen, welche auf den ersten Blick für eine Verschmelzung von Nervenfasern zu sprechen scheinen, wie man es z. B. in Fig. XII *b* dargestellt findet. Allein hier ist es doch wohl sehr wahrscheinlicher, dass der eine Ast immer als Stammfaser zu betrachten sei, welche unter vielen feinen Aesten auch mal einen stärkeren rückläufigen mit abgiebt.

zwar vor ihrer Endigung, die daraus hervorgehenden Endäste vereinigen sich aber nie wieder. Die nothwendige Bedingung zur Bildung eines Netzes fehlt also.

Wir wenden uns jetzt noch zu einer kurzen Betrachtung der motorischen Nervenenden bei einigen andern Thieren.

Das einzige Amphibium, welches ich ausser dem Frosch noch untersuchte, ist der Proteus, den ich in zwei lebenden Exemplaren zur Untersuchung bekam. Es wurde mir nicht schwer mit Hülfe eines sehr breiten staarnadelähnlichen Instruments aus den kleinen Muskeln der Extremitäten noch frische Muskelfasern zu isoliren. Ich fand hier die Nervenendigung ganz ebenso wie beim Frosch. Die ausserordentliche Grösse vieler Elementargewebe dieses Thieres schien mir ganz besondere Aufschlüsse über den Gegenstand unserer Untersuchung zu versprechen. Allein ich täuschte mich, denn die Endorgane des motorischen Nerven sind um nichts grösser und deutlicher als die des Frosches, und weniger zur Untersuchung geeignet, da die Muskeln hier noch ungleich leichter nach der Präparation in den Zustand der Starre übergehen. Die Disdiaklastengruppen (sarcous elements) sind jedoch, wie bekannt, ausserordentlich deutlich und gross, und ebenso zeichnen sich die Kerne durch ihre Deutlichkeit und Grösse so aus, dass sie hier jeder auch am frischen Muskel sehen kann. Die motorischen Nerven sind beim Proteus ausserordentlich zahlreich, und das Thier gleicht hierin etwas den Fischen, deren, durch eingeschobene sehnige Inscriptionen, äusserst abgekürzte Muskelfasern ebenfalls eine reiche Versorgung mit Nerven nöthig machen, da doch jede einzelne noch so kurze Muskelfaser mindestens eine Nervenprimitivfaser oder einen Ast derselben erhalten muss, wenn das Thier Gebrauch davon machen soll. Wenn man beim Frosch z.B. leicht Muskelfasern in gar nicht unbeträchtlicher Länge präpariren kann, zwischen welchen man gar keine Nerven findet, oder noch seltener Theilungen derselben, so ist es hingegen beim Proteus oder bei einem Fisch kaum möglich, Objecte zu erhalten, welche nicht irgendwo eine ansehnliche Zahl von Nervenfasern beugen. Umgekehrt scheint aber bei den kurzen Muskeln die Zahl der Aeste der Nervenendbüsche sehr viel geringer, als bei den langen zu sein, ein Umstand, welcher auch bei den kürzeren Muskeln des Frosches z. B. in die Augen fällt.

Unter den Fischen habe ich Muskeln vom Karpfen und vom Hecht untersucht, und zwar frisch. Die Nervenfasern werden hier bei ihrer letzten Theilung noch feiner

als beim Frosch, behalten aber ihre dunklen Contouren bis zur stumpfen Endigung am Sarkolemm, hinter welchem sie in der schon beschriebenen Weise endigen, jedoch mit kleineren Endknospen wie beim Frosch. Andere bemerkenswerthe Unterschiede sind mir nicht vorgekommen. Leider war es mir nicht möglich, Fischmuskeln durch chemische Isolirungsmethoden in einzelnen Fasern zu beobachten, da dieselben bei den Versuchen so sehr aufquollen und so weich wurden, dass es unmöglich war, gute Objecte zu erhalten. Zur Untersuchung im frischen Zustande sind sie jedoch sehr zu empfehlen, wenngleich die Todtenstarre ungemein rasch eintritt, also Eile nöthig ist.

Noch unglücklichere Erfolge hatte die Untersuchung der Muskeln warmblütiger Thiere. Ich habe versucht beim Hunde, beim Meerschweinchen, beim Kaninchen und bei der Taube frisch isolirte Muskelfasern zu beobachten. Allein die Fasern sind bei diesen sämmtlichen Thieren so fein und das Bindegewebe ist so fest, dass ich es aufgeben musste, die Nervenendigung im frischen Zustande zu verfolgen. Auch die Isolirung der Fasern mit Hülfe der Verwandlung des Bindegewebes in Leim bei 40° C. lässt hier im Stich. Sollen die Muskeln zerfallen, so muss die Säure zu concentrirt genommen werden, wobei die Fasern in Scheiben aufbröckeln und nie ganz und unversehrt zur Beobachtung gebracht werden können. Jedoch gelingt es, diese Muskeln durch chlorsaures Kali und Salpetersäure in ihre Fasern zu zersprengen und dann nach langem Suchen Bilder zu finden, welche den vom Frosch beschriebenen gleichen. Die Fasern werden jedoch so bröcklig, dass wohl nie eine Muskelfaser in ihrer ganzen Länge unversehrt zur Beobachtung kommt. Ist man so glücklich, einen an der Faser anhaftenden Nerven zu sehen, so findet man auch hier eine mehr oder minder reiche Theilung mit Bildung eines Nervenendbusches, dessen einzelne Fasern man im Profilbilde durch das Sarkolemm zur contractilen Masse eintreten sehen kann. Die Fortsetzung der Faser erscheint auch hier als zerbröckelte Masse.

Das eben Gesagte gilt in vielleicht noch höherem Grade von den menschlichen Muskeln. Diese sind noch deshalb besonders schwierig zu benutzen, weil man vor allen Dingen stets ganz frische Muskeln zur Untersuchung wählen muss, selbst wenn man die Absicht hat, durch eine der chemischen Isolationsmethoden die Fasern einzeln zu untersuchen. Nach vielem Suchen habe ich in einem mit chlorsaurem Kali und Salpetersäure behandelten Stück eines M. pectoralis, das ich sofort nach einer Exstirpation der Mamma von der Klinik des Herrn Professor Schuh in Wien erhielt, ein Bruchstück einer Faser gefunden, wo man die Endigung und das Eintreten einer gabelig getheilten Nervenfaser sehen konnte.

So unvollkommen die Mittheilungen sind, welche ich über die motorische Nervenendigung in vergleichend anatomischer Beziehung machen kann, so glaubte ich sie doch nicht unterdrücken zu können, da sie wenigstens das Durchtreten der Nerven durch das Sarkolemm als ein allgemein gültiges Factum beweisen können, dem wir heute die Bedeutung nicht versagen dürfen. Mögen Andere in der weiteren Forschung glücklicher sein.

Wenn es zur Erkennung der letzten motorischen Nervenendigung bei den bisher abgehandelten Thieren nicht geringer Mühe bedurfte, um das ganze Organ in allen seinen Theilen übersehen zu können, und wenn es besonders einer ganz methodischen Untersuchung bedurfte, um dasselbe überhaupt nur aufzufinden, so wird es erwünscht sein, auch ein Object zu kennen, wo die Endigungsweise eines motorischen Nerven mit Leichtigkeit demonstrirt werden kann. Ein solches Object haben wir in den Muskeln mancher wirbelloser Thiere, namentlich in denen der Käfer, unter welchen sich Hydrophilus piceus am besten eignet. Im Verlaufe der obigen Arbeit bin ich oft genöthigt gewesen, auf dieses Object, an welchem ich zuerst eine wahre intramuskuläre Nervenendigung beobachte, zurück zu gehen, in Folge dessen ich an dieser Stelle einige erweiternde Beobachtungen darüber mittheilen kann. Den besten Muskel, dessen man sich hier bedienen kann, erhält man, wenn man mit einer breiten Pincette den thürflügelartig eingelenkten Oberschenkel des Thieres in seiner Mitte fasst und durch einen starken Ruck aus dem Leibe hervorzieht. Man erhält so einen daran haftenden breiten sehr durchsichtigen Muskel, welchen man mit der Scheere abschneidet und in dem Blute des Thieres oder in Zuckerlösung mit Nadeln zerfasert. Diese Muskelfasern isoliren sich mit grösster Leichtigkeit[1]), denn sie sind durch nichts aneinandergeheftet, als durch Tracheen

---

1) Der Muskel zerfällt nur zu sogenannten Primitivbündeln, nicht zu Fibrillen. Wir haben die Primitivbündel überall als Muskelfasern bezeichnet, weil das Wort an und für sich unserer Sprache näher liegt, und weil es die Hypothese nicht in sich schliesst, dass der Muskel aus sogenannten Fibrillen bestehe. Die Ansicht vom fibrillären Bau der Muskelfaser verliert täglich mehr den Boden, es scheint sogar, als ob sie sich nur noch auf eine einzige Thatsache stützen könne, nämlich auf das sofortige Zerfallen der sogenannten gelben Insectenmuskeln in feine Fibrillen. Die Thatsache ist ohne Zweifel richtig; diese Gebilde besitzen nicht mal ein Sarkolemm. Unrichtig aber ist es, aus denselben Etwas herzuleiten für die Beschaffenheit der Muskeln, da sie gar keine Muskeln sind. Zur Definition eines Muskels gehört in erster Linie die Contractilität. Die fibrillär gebauten Organe der Insecten besitzen dieselbe aber nicht, trotz Querstreifen und Doppelbrechung. Es mögen Reste von früheren

und ihre Nerven selbst. Wer geübt ist, wird an den einzelnen Fasern schon mit unbewaffnetem Auge die Nerven erkennen, welche ihnen in grosser Menge anhaften. Wie ein solcher Nerv an seinem Ende aussieht, wie er das Sarkolemm durchbricht, und wie sein sich theilender Axencylinder sich zuletzt in einer granulösen weichen Masse verliert, das ist schon früher von mir beschrieben worden. Ich habe ferner gezeigt, dass die granulöse Masse im Zusammenhange steht mit Reihen sehr eigenthümlicher Körner, welche die Muskelfaser fast in ihrer ganzen Länge durchziehen, und welche unter sich wieder durch eine von der contractilen Muskelmasse unterscheidbare Substanz kettenartig zusammenhängen. Die Existenz dieser Körner ist bestritten worden, sie sind für Kunstproducte erklärt gleich den Muskelkernen aller übrigen Thiere, wobei man wohl übersehen hat, dass die Beschreibung sich fast nur auf noch ganz frische noch in Contractionen begriffene Muskeln bezog. Hiervon abgesehen blieb noch der Beweis zu führen übrig, dass diese Ketten von Körnern wirklich die Fortsetzung des intramuskulären Nervenendes seien, denn es war ja möglich, dass sie nur zufällig unter der granulösen Ausbreitung des Nerven ihren Weg genommen hätten. Dieses ist natürlich nur experimentell zu beweisen oder zu widerlegen, ich will jedoch Beobachtungen anführen, welche es höchst wahrscheinlich machen, dass die Körnerzüge wirklich etwas zum Nerven gehöriges sind. Man sieht an den Muskelfasern von Hydrophilus sehr häufig, dass die dem intramuskulären Axencylinder unmittelbar folgende granulöse, weiche Masse sich nicht lang unter dem Sarkolemm hinstreckt, sondern in den Muskel hinein eine Art von Kegel bildet. An solchen Stellen verlassen nun die durch den ganzen Muskel meist gradlinig und parallel hinlaufenden Körnerzüge ihre Richtung plötzlich, und steigen mit in den Kegel hinein, während dieser selbst eine mehr oder minder grosse Unterbrechung derselben bildet. Ist nun die granulöse Nervenmaterie wirklich die Wur-

---

bei der Entwicklung nicht unwichtigen Muskeln sein. Ich habe sie bei lebenden Käfern mit den stärksten Inductionsschlägen behandelt und so eben so wenig eine Spur von Contraction, wie irgend eine willkürliche Bewegung daran wahrgenommen, während die wahren Muskeln sich heftig bewegten. Wenn man mir nachsagt, ich halte Alles, was das Sarkolemm umschliesst, für flüssig, so ist das unrichtig. Die Sarcous elements, die Gruppen der Disdiaklasten sind unzweifelhaft fest, denn sonst könnten sie keine Rechtecke sein. Die Membranen der Muskelkerne werden wohl ebenfalls fest sein, desgleichen auch die intramuskulären Nervenenden. Alles übrige aber halte ich nicht für fest, da es einer Bewegung fähig ist, welche nur von Flüssigkeiten bekannt ist. Der Behauptung, dass eine frische, noch zuckungsfähige Muskelfaser beim Auseinanderreissen wie ein zerstörtes Bündel von Fibrillen aussehe, muss ich entschieden widersprechen. Nie habe ich an der Durchrissstelle hervorragende Fibrillen gesehen. Selbst wenn dies jedoch der Fall wäre, würde es kaum etwas beweisen, weil der Muskelinhalt an der durchgerissenen Stelle sofort todtenstarr, d. h. fest wird. Was am frischen Muskel an Fibrillen entsprechenden Längsstreifen existirt, sind die Grenzen zwischen den Sarcous elements, welche aber in der Quere jedesmal durch die einfachbrechende Substanz unterbrochen werden.

zel, der Ursprung solcher Körnerreihen, so lässt sich erwarten, dass dieselben auch eine lange Unterbrechung erleiden, da wo die erstere langgestreckt in grösserer Ausdehnung sich durch den Muskel hinzieht. Dies ist in der That immer der Fall, wie die Abbildung es in einem Beispiel zeigt. Mit dieser Hinzufügung, glaube ich, dass es Jedem leicht werden wird, ohne viele Umstände wenigstens an einem Thiere die Endigungsweise des motorischen Nerven durch eigene Anschauung kennen zu lernen. Auch bei den Insecten ist die ganze Fortsetzung des intramuskulären Axencylinders einfach lichtbrechend

Erklärung der Abbildungen.

Fig. I. Breite Muskelfaser aus dem Sartorius des Frosches mit Salpetersäure und chlorsaurem Kali behandelt.

N. Nerv. Stamm eines Nervenendbusches.

M. Muskelfaser.

a. Geronnenes Nervenmark.

b. Nervenscheide mit doppelten Contouren, welche durch einen leeren Zwischenraum vom Nervenmark getrennt sind.

cc. Theilungen der Nervenfaser.

dd. Eintrittsstellen des Nerven in den Muskel.

ee. Streifen zerbröckelter Masse als Fortsetzung des Nerven unter dem Sarkolemm.

ff. Interstitielle Körnchenreihen (Entdecker: Henle, bestätigt von Kölliker).

gg. Muskelkerne.

Fig. II. *A.* Schmälere Muskelfasern, ebendaher. Behandlung dieselbe. Bezeichnung wie oben.

Bei 1. Theilung des Nerven in zwei sehr kurze Aeste.

Bei 2. Nerveneintritt im Profile gesehen.

Bei 3. Sonderung in zwei verschiedene Substanzen im intramuskulären Nerven.

Fig. II. *B.* Muskelfaser aus dem Brusthautmuskel des Frosches, ebenso isolirt. Bezeichnung dieselbe. Theilung des Nerven in zwei sehr breite Aeste.

Fig. III. Muskelfaser aus dem Sartorius des Frosches, durch 24stündige Behandlung mit sehr verdünnter Schwefelsäure und 24stündiges Erwärmen in Wasser von 40° C. isolirt.

aa. Theilungen der Nervenfaser.

bb. Durchtrittsstellen der Nerven durch das Sarkolemm.

cc. Unter dem Sarkolemm befindliche Axencylinder, welche an manchen Stellen aufgequollen sind.

dd. Nervenendknospen.

d' d' Stellen, wo der Axencylinder mit einer Nervenendknospe endet; an den übrigen Stellen endet er sehr deutlich spitz.

ee. Kerne der Schwann'schen Nervenscheide.

ff. Muskelkerne.

gg. Reihen der interstitiellen Körnchen.

Fig. IV. Ebenso isolirte Muskelfaser aus dem M. Adductor des Frosches. Der Nerveneintritt im Profile gesehen. Bezeichnung dieselbe.

Sch. Schwann'sche Nervenscheide, welche continuirlich in das Sarkolemm übergeht.

Fig. V. Muskelfaser, ebendaher mit Schwefelsäure von 0,2 Proc. behandelt und durch Erwärmen auf 40° C. isolirt. Die Querstreifung ist nur noch an einzelnen Stellen schwach angedeutet. Bezeichnung dieselbe.

Fig. VI. Eine ebenso isolirte Muskelfaser. Die contractile Substanz ist stark verändert. Jeder Nervenast endet mit einer einzigen Nervenendknospe *aa*. *b*. pinselartig auseinandergegangene Nervenendknospe.

Fig. VII. Zwei Muskelfasern aus dem Sartorius des Frosches mit verdünnter Schwefelsäure etc. wie oben isolirt, später mit Salzsäure von 0,1 Proc. mehrere Tage behandelt. Die intramuskulären Nervenenden mit den Endknospen *aa* flottiren frei in dem flüssigen Inhalt der Muskelfasern, in welchem Nichts von der ursprünglichen Muskelsubstanz mehr zu sehen ist. Einzelne Kernreste, welche hie und da im Innern umhertrieben, sind in der Zeichnung fortgelassen.

Fig. VIII. Eine Muskelfaser aus einem noch zuckenden Gastroknemius des Frosches isolirt und ganz frisch in Glaskörper untersucht. Die Faser glänzt sehr stark, so dass bei der Einstellung auf die Seite des Nerveneintritts die Contouren der im Querschnitte dreieckigen Faser hier sehr dunkel und jederseits von zwei Lichtlinien umsäumt sich darstellen, während der gegenüberliegende Rand verwischt erscheint. Die äussere Lichtlinie kann in der Zeichnung des hellen Grundes wegen nicht wiedergegeben werden.

aa. Theilungen der Nervenfaser *N*.

Bei *bb*. Aufhören der doppeltcontourirten und dunkelrandigen Fasern.

cc. Axencylinder schwach punktirt, unter dem Sarkolemm.

dd. Nervenendknospen.

ee. Spitze Enden des Axencylinders.

ff. Interstitielle Körnchenreihen.

Bei *S* geht eine Falte des Sarkolemms über die Endknospen und den Axencylinder.

Fig. IX. Muskelfaser aus der Leibeshöhle (zum Oberschenkel gehend) von Hydrophilus piceus, noch zuckend in Käferblut untersucht.

a. Sich theilender Axencylinder.

b. Kern der Nervenscheide.

cc. Granulöse, einfach lichtbrechende, weiche Nervenmasse, welche sich sehr weit in der Längsaxe der Muskelfaser hinzieht.

dd. Die am Ende derselben beginnenden Körnerreihen.

Fig. X. Eine andere Muskelfaser aus demselben Präparat. Bezeichnung dieselbe.

f. Tropfen von Nervenmark.

dd. Die Körnerreihen, welche schon in der granulösen Nervenmasse beginnen und ihre gradlinige Richtung verlassen, indem sie in den kegelförmigen Nervenansatz emporsteigen. Das Sarkolemm zieht sich in Falten darüber.

Fig. XI. Muskelfaser aus dem M. Pectoralis des Menschen mit Salpetersäure und chlorsaurem Kali isolirt.

aa. Eintrittsstelle des Nerven in den Muskel.

bb. Zerbröckelte Masse als Fortsetzung des Nerven unter dem Sarkolemm und dessen Falten wie in *S*.

Fig. XII. Verschiedene Formen der Nerventheilung vor dem Eintritte in den Muskel (vom Frosch). In *B*. erhält ein Muskelrohr zwei verschiedene Nervenprimitivfasern. In *C*. hat es den Anschein, als ob zwei Nervenprimitivfasern sich zu einer Schlinge vereinigen. In *D*. ausserordentlich zahlreiche Theilungen einer Nervenfaser.

(Von Fig. I bis Fig. XII Vergrösserung = 500).

Fig. XIII. Muskelfasern aus dem Sartorius eines kleinen Frosches isolirt. Schwache Vergrösserung. Sie zeigen alle Arten der Theilung, welche bei der Untersuchung vorgekommen sind, ebenso alle Abweichungen in Form und Grösse.

L zeigt die durchgängige Form, von welcher alle übrigen der Zahl nach nur eine geringe Ausnahmsform darstellen.

A K und *S* zeigen die feinsten spitzen Ausläufer ohne Theilungen.

B eine auf das Ende allein beschränkte Theilung, wie die Finger einer Hand.

C eine Art von Verschmelzung einer dicken und einer feinen Faser.

S eine eigenthümliche Bildung einer sich sehr allmählig verstärkenden Faser aus einer andern dicken Faser.

Die Pünktchen in den Fasern sind die Kerne. An einzelnen Stellen sieht man die Querstreifung schon bei der schwachen Vergrösserung hervortreten.

Fig. XIV. Muskelfasern aus dem Sartorius des Frosches. Schwache Vergrösserung. Zur Erläuterung der Vertheilung der Nervenendbüsche.

A. Eine Faser mit drei regelmässig angeordneten Nervenendbüschen.

F. Sehr reiche Besetzung mit Nervenendbüschen.

C. Eine Faser ohne jegliche Nervenbesetzung.

(In Figur XIII und XIV ist die Länge der Muskelfasern aus Gründen der Nothwendigkeit und Uebersichtlichkeit auf $^1/_5$ verkürzt, während die Breite unverändert geblieben ist.

Fig. XV. Muskelfasern aus einem noch zuckenden Gastroknemius des Frosches in Zuckerwasser.

NN. Nerven.

MM. Muskelfasern. In der feineren Faser *M* sind die Querstreifen breiter als in den übrigen.

CC. Capillargefässe.

aaa. Kerne der capillaren Blutgefässe.

bb'. Kerne der Muskelfasern, wie sie im frischen Zustande aussehen. Bei *b* liegt der Muskelkern in einer spindelförmigen Lücke. Bei *b'* fehlt diese Lücke.

c. Eine spindelförmige Lücke ohne Kern.

dd. Blutkörperchen in den Blutgefässen.

eee. Nervenendknospen an den intramuskulären Axencylindern haftend.

ff. Eine an ihrer Eintrittsstelle in den Muskel abgerissener Nervenfaser, mit hervorstehendem Axencylinder.

g. Eine bis auf die Scheide gerissene Nervenfaser. An der leeren Scheide ist ein Kern sichtbar.

h. Abgerissene Nervenfaser, deren Scheide im Zusammenhange steht mit einem Netz feiner Bindegewebsfibrillen.

i. Knotenpunkt des Bindegewebsnetzes, gebildet durch einen von schleimiger Masse (Protoplasma?) umgebenen Kern (Bindegewebskörperchen?)

kk. Kerne des intermuskulären Bindegewebes.

ll. Aeusserst fein gelockte Bindegewebsfibrillen.

Die Figur soll eine Anschauung davon geben, wie die Ansicht von Beale vermuthlich entstanden ist, dass die Nervenfasern intermuskulär mit nackten Axencylindern enden, welche schliesslich durch Bindegewebskörperchen ein auch mit den Blutgefässen zusammenhängendes Netz bilden.

Fig. XVI. Muskelfasern aus den Zehenmuskeln des Frosches. Nach der Methode von Wittich isolirt.

A. Von einem jungen Frosche.

B. Von einem ausgewachsenen Frosche.

In *B* bildet das Sarkolemm einen geschlossenen Sack. In *A* nicht.

S S. Sarkolemm.

k k. Muskelkerne.

e e. Kerne mit quergestreifter Masse umgeben.

b b. Kerne des Sehnengewebes.

g. Durchsichtiges Sehnengewebe.

e. Leerer Raum zwischen der geschrumpften contractilen Masse und dem Sarkolemm.

Fig. XVII. Muskelfaser aus einem frischen Gastroknemius des Frosches bei 1500facher Vergrösserung in Glaskörper gesehen. Die Querstreifen sind weggelassen.

A. Intramuskuläre Axencylinder.

E E. Die Nervenendknospen.

c c. Centraler Nervenfaden in denselben.

i i. Inneres Endkörperchen derselben mit kleinen Kügelchen gefüllt.

b b. Sehr kleine büschelförmige Endigung der Endknospen.

Die Figur zeigt zugleich die Lage der Kerno in der Nervenscheide, und den Uebergang des letzteren in das Sarkolemm *S*, da diese Membranen bei so starker Vergrösserung sehr deutlich doppelt contourirt erscheinen.

Die Kerne *k k* liegen in einer Erweiterung zwischen den beiden Contouren der Schwann'schen Scheide *n n*.

m m. Die doppelten und dunklen Contouren des Nervenmarks.

e e. Spitze Endigungen des intramuskulären Axencylinders.

Fig. XVIII. Muskelfaser aus dem Sartorius des Frosches durch verdünnte Schwefelsäure und schwaches Erwärmen isolirt. Vergrösserung = 1500. Bezeichnung wie in der vorigen Figur.

Der intramuskuläre Axencylinder ist gequollen und sieht etwas granulirt aus, während die Endknospen wie ausgefasert erscheinen.

Bei *E' E'* erkennt man am Ende des centralen Nervenfadens deutlich die inneren Endkörperchen, welche hier kugelig gequollen sind, während die grösseren Theile der umgebenden Endknospe pinselartig auseinanderweicht.

i'. Ein inneres Endkörperchen, dessen knospenartige Hülle ganz verloren gegangen ist.

Druck von Breitkopf und Härtel in Leipzig.

INHALT.

Vorbemerkungen 1

Methoden zur Isolirung von Muskelfasern 5

Von der Verknüpfung der Nervenfaser mit der Muskelfaser 8

Neue Methode der Isolirung von Muskelfasern 10

Untersuchung 12

A. Die Muskelfasern 12

B. Die Nervenfasern und ihre Endorgane 15

Die Nervenendorgane in der frischen Muskelfaser 21

Vom feineren Bau der Nervenendknospen 27

Erklärung der Abbildungen 35

Fig. I

Fig. II A

Fig. II B.

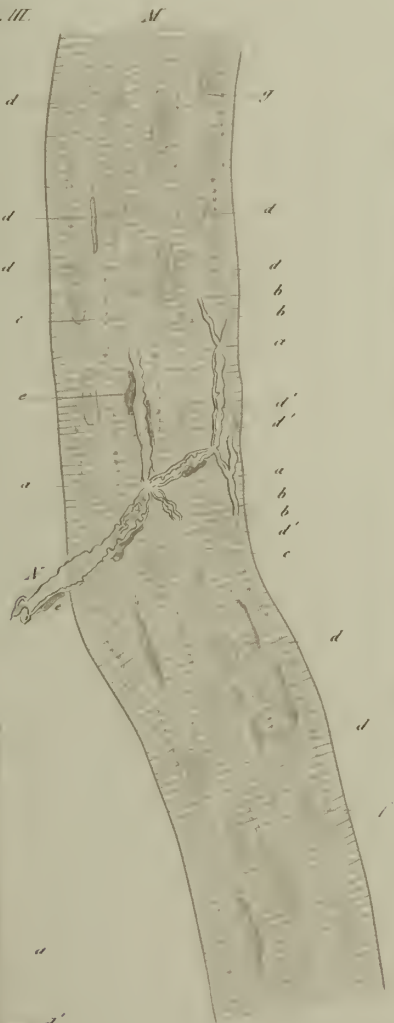

Fig. III.

Fig. IV

Fig. V

Fig. 17.

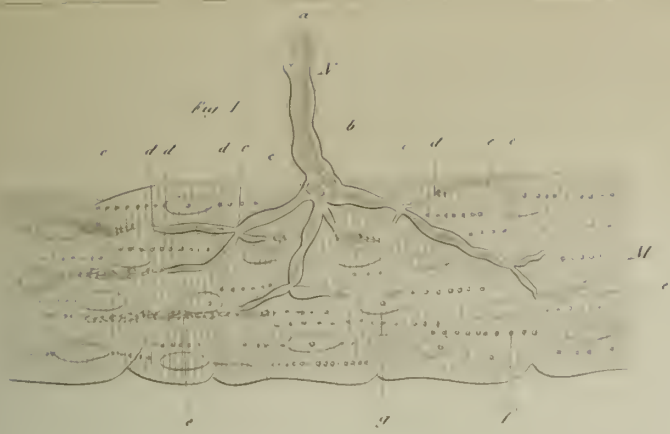

Fig. I

Fig. II A



Fig. II B.

Fig. III

Fig. IV

Fig. V

Fig. VI

Fig. VII.

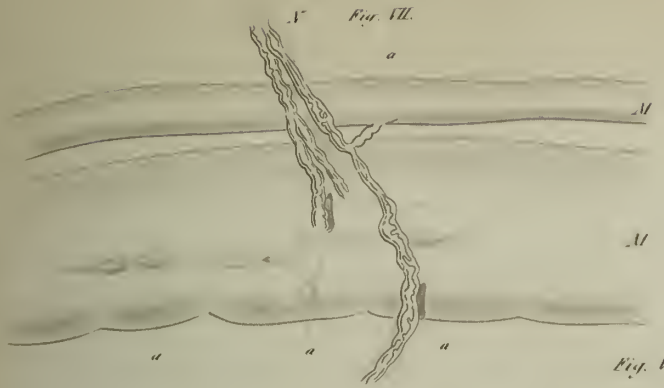

Fig. VI.

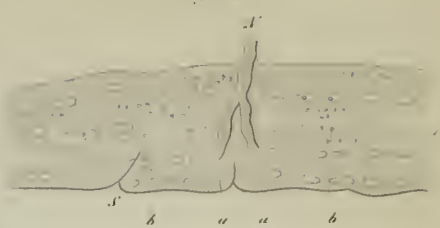

Fig. VIII.

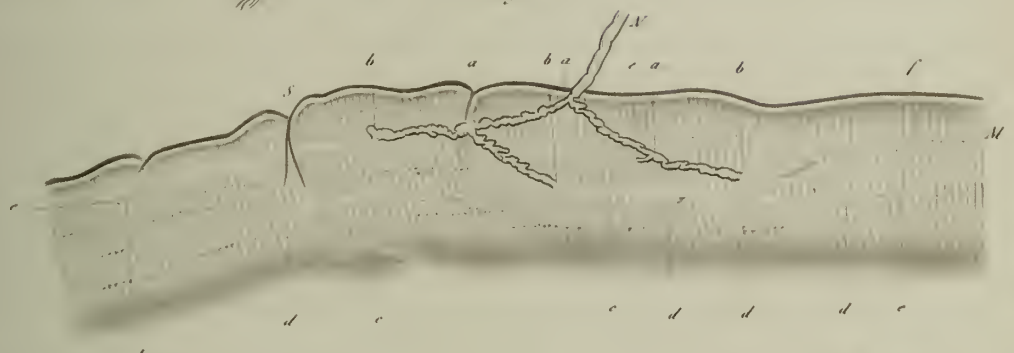

Fig. IX.

Fig. XII.

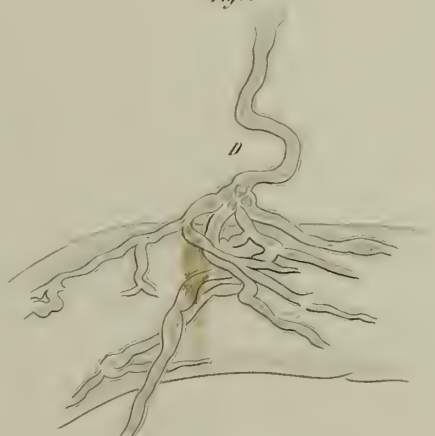

Fig. X.

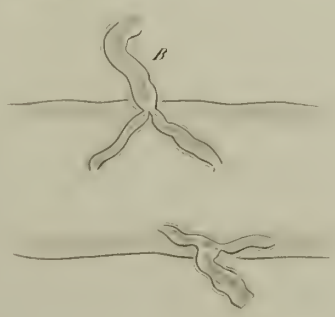

Fig. XIII.



Fig. XIV.

Fig. XV.

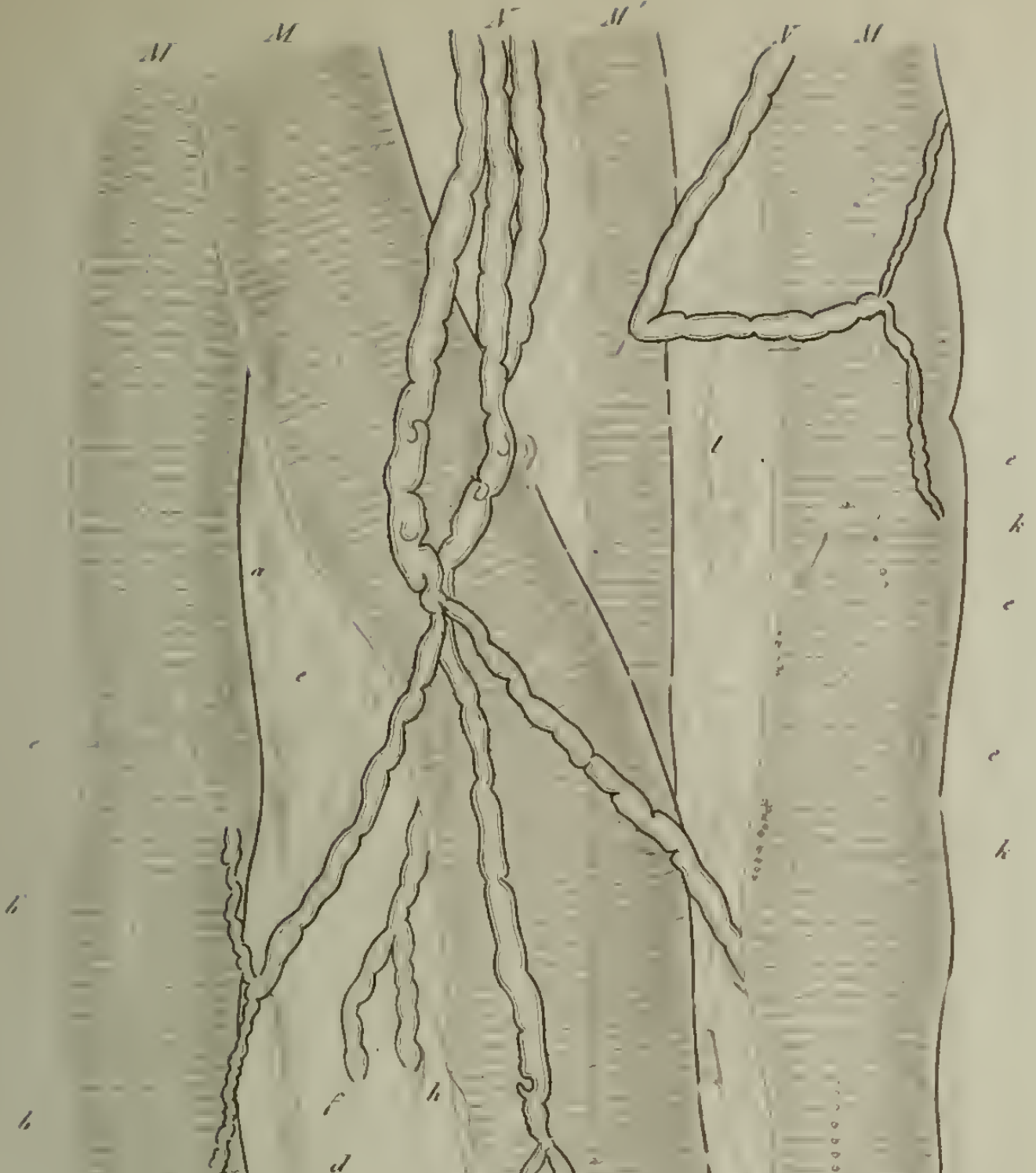

Fig. XVI. B



...ane del.

Fig. XVII.



Fig. XIV.



Fig. XVIII.